

Aus der Augenklinik  
der Medizinischen Fakultät Mannheim  
(Direktor: Prof. Dr. med. Frank Schlichtenbrede)

Pathologische Myopie – Eine Analyse von quantifizierbaren  
Veränderungen an der zentralen Retina sowie des intraokulären Drucks

Inauguraldissertation  
zur Erlangung des medizinischen Doktorgrades  
der  
Medizinischen Fakultät Mannheim  
der Ruprecht-Karls-Universität  
zu  
Heidelberg

vorgelegt von  
Pascal Weber

aus  
Mannheim  
2020

Dekan: Prof. Dr. med. Sergij Goerd  
Promotor: Prof. Dr. med. Jost Jonas

# INHALTSVERZEICHNIS

INHALTSVERZEICHNIS .....	2
ABKÜRZUNGSVERZEICHNIS .....	4
1 EINLEITUNG .....	5
1.1 Allgemein.....	5
1.2 Epidemiologie.....	6
1.3 Myopische Veränderungen am Augenhintergrund .....	6
1.4 Ziel der Arbeit.....	13
2 MATERIAL UND METHODEN.....	15
3 ERGEBNISSE .....	21
3.1 Parapapilläre Zone Delta und Zone Gamma .....	21
3.2 Glaukomatöse Optikusneuropathie .....	27
3.3 Intraokulärer Druck.....	31
3.4 Temporale Gefäßbögen .....	39
4 DISKUSSION .....	44
4.1 Parapapilläre Zone Delta und Zone Gamma .....	44
4.2 Glaukomatöse Optikusneuropathie .....	46
4.3 Intraokulärer Druck.....	47
4.4 Temporale Gefäßbögen .....	49
4.5 Stärken und Limitationen der Arbeit .....	51
5 ZUSAMMENFASSUNG.....	54

6 LITERATURVERZEICHNIS.....	55
7 ABBILDUNGS-ANHANG .....	59
8 TABELLARISCHER ANHANG.....	60
9 LEBENSLAUF .....	61
10 DANKSAGUNG .....	63

## ABKÜRZUNGSVERZEICHNIS

95%KI	95%-Konfidenzintervall
d.h.	das heißt
GON	Glaukomatöse Optikusneuropathie
IOD	Intraokulärer Druck
MRT	Magnetresonanztomographie
OCT	Optische Kohärenztomographie
OR	Odds-Ratio
RNFL	Retinal nerve fiber layer
s.	siehe
VDA	Vertical Distance of Arterial Arcades

# 1 EINLEITUNG

## 1.1 Allgemein

Die Myopie ist weltweit einer der Hauptgründe für eine verminderte Sehleistung. Sie ist definiert als ein Missverhältnis zwischen der Brechkraft und der Achsenlänge des Auges, sodass sich der Brennpunkt der in das Auge einfallenden Lichtstrahlen vor der Netzhaut befindet und beim Blick in die Ferne keine scharfen Abbildungen auf dieser erfolgen können. In den meisten Fällen ist dafür ein zu langer Bulbus ursächlich, es handelt sich in diesem Fall um eine Achsenmyopie.

Weitaus seltener ist hingegen die Brechungsmyopie, bei der die Vorverlagerung des Brennpunktes der Lichtstrahlen durch eine zu starke Brechungswirkung des dioptrischen Apparates (zumeist lentogen, beispielsweise im Rahmen der Kernkatarakt, oder korneal bedingt) verursacht wird.

Die Ätiologie der Myopie ist noch nicht vollständig geklärt. Eine familiäre und populationsspezifische (Varma et al., 2016) Häufung lässt genetische Faktoren annehmen – es konnten, diese These unterstützend, Chromosomenabschnitte identifiziert werden, deren Gene mit hoher Myopie assoziiert sind. So wird angenommen, dass unter anderem die Mutation des für Typ 1-Kollagen kodierenden COL1A1-Gens mit der hohen Myopie assoziiert ist, da das Kollagen, welches in der zu 85-90% aus Kollagen bestehenden Sklera vorkommt, durch extrazelluläres Remodelling zum Längenwachstum des Bulbus führt (Xie et al., 2016). Ebenso gibt es Hinweise auf weitere Risikofaktoren, wie beispielsweise zeitlich ausgedehnte Bildschirmtätigkeiten oder der überwiegende Aufenthalt in geschlossenen Räumen - also Tätigkeiten, welche mit einer langen nahakkomodativen Leistung des dioptrischen Apparats vergesellschaftet sind – und ein Ausgleich durch den Blick in die Ferne nur unzureichend geschieht (Wu et al., 2016).

Vor allem bei der hohen Myopie, die definitionsgemäß ab einer Bulbusachsenlänge von 26mm oder mehr, beziehungsweise einer sphärischen Refraktion von -6 Dioptrien oder mehr besteht und der extremen Myopie bei einer sphärischen Refraktion von -10 Dioptrien oder mehr (Xie et al., 2016), kommt es durch diese Verlängerung des Augapfels und der dadurch bedingten Dehnung des hinteren Pols zu typischen morphologischen Veränderungen an der zentralen Retina, die funduskopisch sichtbar sein können und im Verlauf detailliert besprochen werden.

## 1.2 Epidemiologie

Im Jahr 2000 wurde durch eine Metaanalyse von 145 Studien geschätzt, dass bei 1,4 Milliarden Menschen (entsprechend 22,9% der Weltbevölkerung) eine Myopie und bei 163 Millionen Menschen (entsprechend 2,7% der Weltbevölkerung) eine hohe Myopie besteht. Demgegenüber wurde eine Schätzung aufgestellt, dass im Jahr 2050 4,8 Milliarden Menschen (entsprechend 49,8% der Weltbevölkerung) an einer Myopie erkrankt sein werden, beziehungsweise 938 Millionen (9,8% der Weltbevölkerung) an einer hohen Myopie (Holden et al., 2016). Es ist also anzunehmen, dass durch gesellschaftliche und epidemiologische Änderungsprozesse die Prävalenz der Myopie stark ansteigen wird.

Anzumerken ist, dass besonders große Fallzahlen geographisch gehäuft vorkommen. Insbesondere im asiatischen Raum ist eine hohe Prävalenz und auch ein früherer Erkrankungsbeginn (Hopf and Pfeiffer, 2016) der Myopie zu beobachten. So beträgt die Prävalenz der Myopie derzeit bei 13-15-jährigen chinesischen Schülern 73,4% und bei den 16-18-jährigen 81,2% (Zhou et al., 2016).

Die Prävalenz der Myopie ist altersabhängig. So lässt sich diese mit einem U-förmigen Zusammenhang beschreiben: Während die Myopie am weitesten bei 19-jährigen Koreanern verbreitet ist (Prävalenz 96,5%), sinkt die Prävalenz in den darauffolgenden Lebensjahren, wonach sie bei den über 70 Jahre alten Patienten wieder ansteigt (36,3%) (Pan et al., 2015).

Im Jahr 2011 wurden Fälle sowohl bestehender als auch neu aufgetretener Blindheit in der Bevölkerung Shanghais zwischen 2001 und 2009 untersucht. Die Untersuchung ergab, dass einerseits die Myope Makuladegeneration als direkte Folge der Myopie mit einem Anteil von 19,4%, als auch das Glaukom mit einem Anteil von 17,7% an den gesamten Fällen neu aufgetretener Blindheit als indirekte Folge zu den Hauptursachen der Erblindung gehören. Blindheit ist definiert als ein irreversibler bestkorrigierter Visus von kleiner als 3/60 Snellen-Äquivalente auf dem besser sehenden Auge.

Ebenso zeigt die Studie, dass sowohl die Prävalenz als auch die 3-Jahres-Inzidenz von Blindheit innerhalb dieser neun Jahre zunahm (Wu et al., 2011).

Diese Zahlen verdeutlichen, dass die Myopie eine der häufigsten Funktionsstörungen des Auges überhaupt ist und zukünftig als einer der Hauptrisikofaktoren für Visusminderung bis hin zur Erblindung noch weiter an Bedeutung zunehmen wird.

## 1.3 Myopische Veränderungen am Augenhintergrund

Genauere Untersuchungen mittels hochauflösender MRT haben gezeigt, dass die Vergrößerung des Bulbus bei der Myopie in allen räumlichen Dimensionen zunimmt (Moriyama et al., 2012). Allerdings ist diese Vergrößerung in der axialen Länge ausgeprägter als in der Breite und der Höhe, weshalb die Elongation des Bulbus vor allem in der sagittalen Ebene relevant ist (Atchison et al., 2005).

Wie bereits angesprochen wurde, kann die Achsenverlängerung des Bulbus bei der Myopie zahlreiche Folgen bedingen, die vor diesem Hintergrund zusammenfassend als Myopiesyndrom bezeichnet werden. Da sich diese morphologisch als verschiedene Veränderungen am Augenhintergrund zeigen und also solche in der Funduskopie erkannt werden können, kommt der kompletten ophthalmologischen Untersuchung aller Augenabschnitte der Patienten bei der Verordnung einer Brille, sowie in regelmäßigen Abständen danach eine große Bedeutung zu, um diese rechtzeitig erkennen zu können.

Umso wichtiger wird dies durch den Umstand, dass sich die Achsenverlängerung des Bulbus als häufigste primäre Ursache der Myopie therapeutisch bis auf wenige Ansätze nicht stoppen lässt, sondern eine Visusverbesserung lediglich optisch durch extra- oder intraokuläre Korrekturen der Brechungsindizes (beispielsweise Brillen, Kontaktlinsen oder Intraokularlinsen) und somit eine Rückverlagerung des Brennpunktes auf die Netzhaut erfolgt.

Der Fundus Myopicus ist allgemein von einem hellen, pigmentarmen und tigroiden Erscheinungsbild der zentralen Netzhaut geprägt. Durch eine durch die Elongation bedingte diffuse Verdünnung des physiologischerweise abschattend wirkenden retinalen Pigmentepithels sind die großen Aderhautgefäße im Gegensatz zum Fundus eines emmetropen Auges durchscheinend und gut sichtbar.

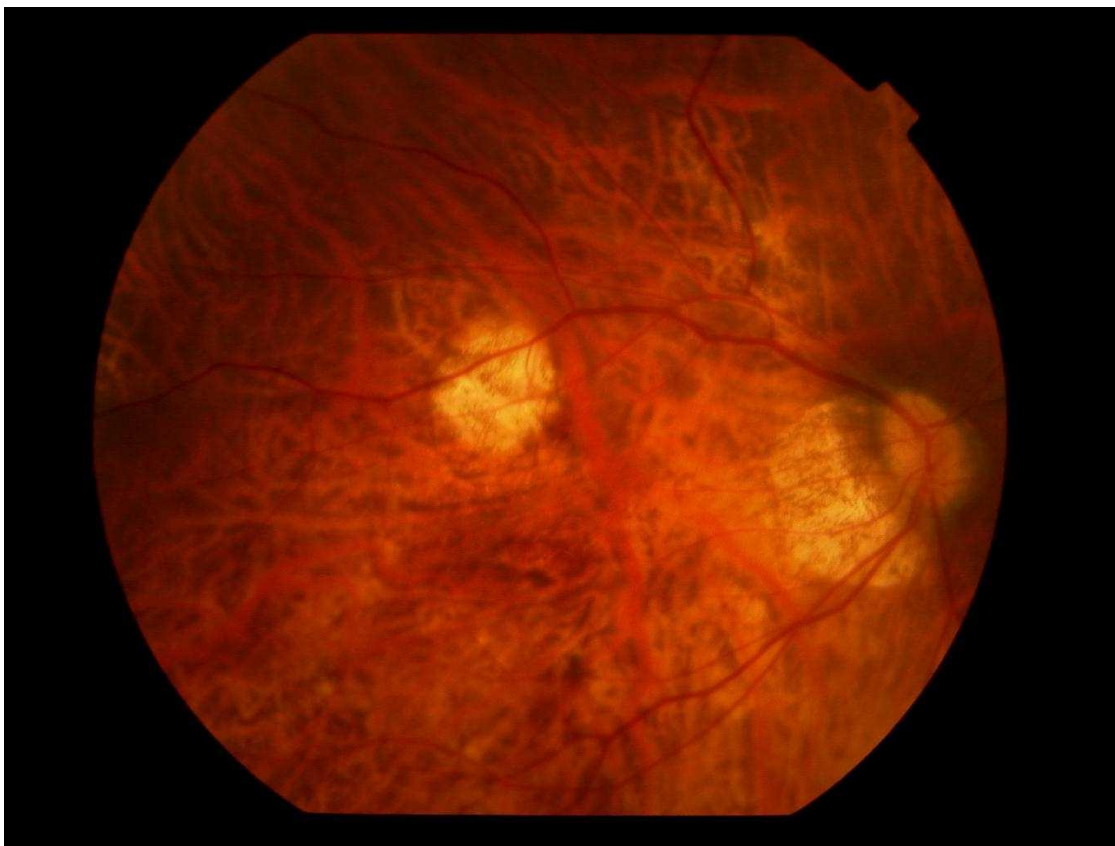


Abbildung 1: Fundusfotografie eines hochmyopen Auges mit typischem Fundus Myopicus. Es imponiert ein tigroid wirkender, pigmentarmer, heller Fundus mit sichtbaren großen Aderhautgefäßen

### Netzhautablösung

Der Glaskörper nimmt nicht in selbem Ausmaß am Längenwachstum des Bulbus teil, wie die skleralen Anteile. Dementsprechend kann das größer werdende Innenvolumen des Augapfels nicht adäquat ausgefüllt werden, was infolgedessen vitreoretinale Traktionen und hierdurch traktionsbedingte Netzhautforamina begünstigen kann, weshalb das Risiko für die Amotio Retinae mit höherer Myopie steigt.

Dieses Risiko kann noch weiter ansteigen durch Traumata mit okulärer Beteiligung sowie durch bestimmte sportliche Betätigungen, die durch ausgeprägte ruckartige Bewegungen eine hohe Beschleunigung des Glaskörpers zur Folge haben und damit



die Traktionen auf die Retina intensivieren, wie beispielsweise Weitsprung oder Turnen.

Ebenso kann die Überdehnung am hinteren Augenpol zu Defekten in der Bruch-Membran zwischen dem retinalen Pigmentepithel und der Choroidea führen, die als gelblich-weiße, unregelmäßig verlaufende Linien imponieren und als Lacksprünge bezeichnet werden. Kommt es zu einer Unterwanderung dieser durch den Glaskörper, kann dies ebenso eine Amotio Retinae zur Folge haben (Nowak, 2009).

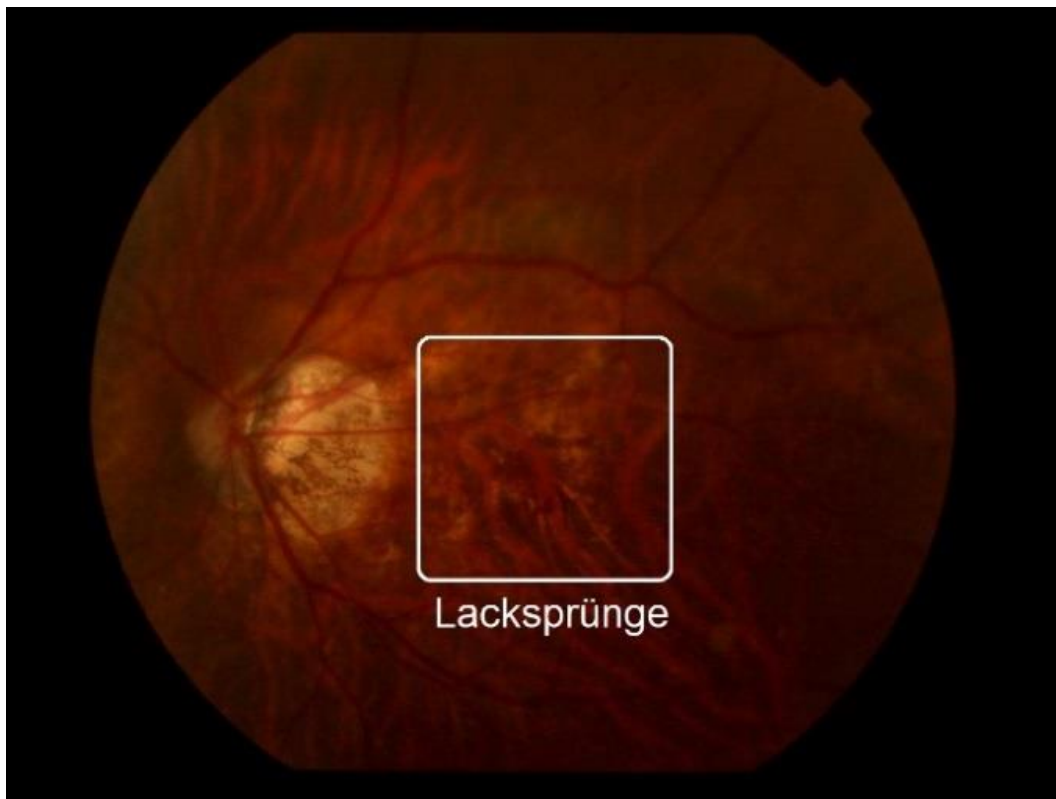


Abbildung 2: Fundusfotografie eines hochmyopen Auges mit zentralen Lacksprüngen

Das Risiko einer Amotio Retinae wird weiterhin durch eine stattgefundene Phakoemulsifikation mit Hinterkammerlinsenimplantation kumulativ erhöht. Myope pseudophake Augen weisen hierbei ein deutlich höheres Risiko auf als emmetrope pseudophake Augen. Laut Daien V. et al. gilt somit die hohe Myopie als Hauptrisikofaktor für eine Pseudophakie-assoziierte Amotio Retinae (Daien et al., 2015). Diesen Ergebnissen zufolge führt die Myopie zu einer annähernden Vervielfachung des kumulativen Risikos einer Netzhautablösung nach einer durchgeführten Katarakt-Operation.

## Staphylom

Ursächlich hierfür sind biomechanische Einschränkungen der in der Dicke veränderten Sklera. Das Staphylom ist definiert als eine Ausbuchtung der Sklera am hinteren Augenpol, sodass der Radius der Ausbuchtung kleiner ist als der der umliegenden Bulbuswand. Untersuchungen mittels hochauflösender 3D-MRT haben ergeben, dass über 50% der Augen mit pathologischer Myopie posteriore Staphylome aufweisen, wobei vor allem weite makuläre Staphylome (Curtin's Type 1) gehäuft auftreten (Ohno-

Matsui, 2014). Damit stellen sie die häufigste makuläre Veränderung überhaupt bei hochmyopen Augen dar (Chang et al., 2013).

Am zentralen Fundus kann ein Staphylom ein Makulaforamen oder eine in der OCT-Bildgebung typische Erscheinungsform der Makula bedingen, die Dome-Shaped-Makula, bei der es zu einer konvexen Vorwölbung der Makula in Richtung des Glaskörperaums kommt.

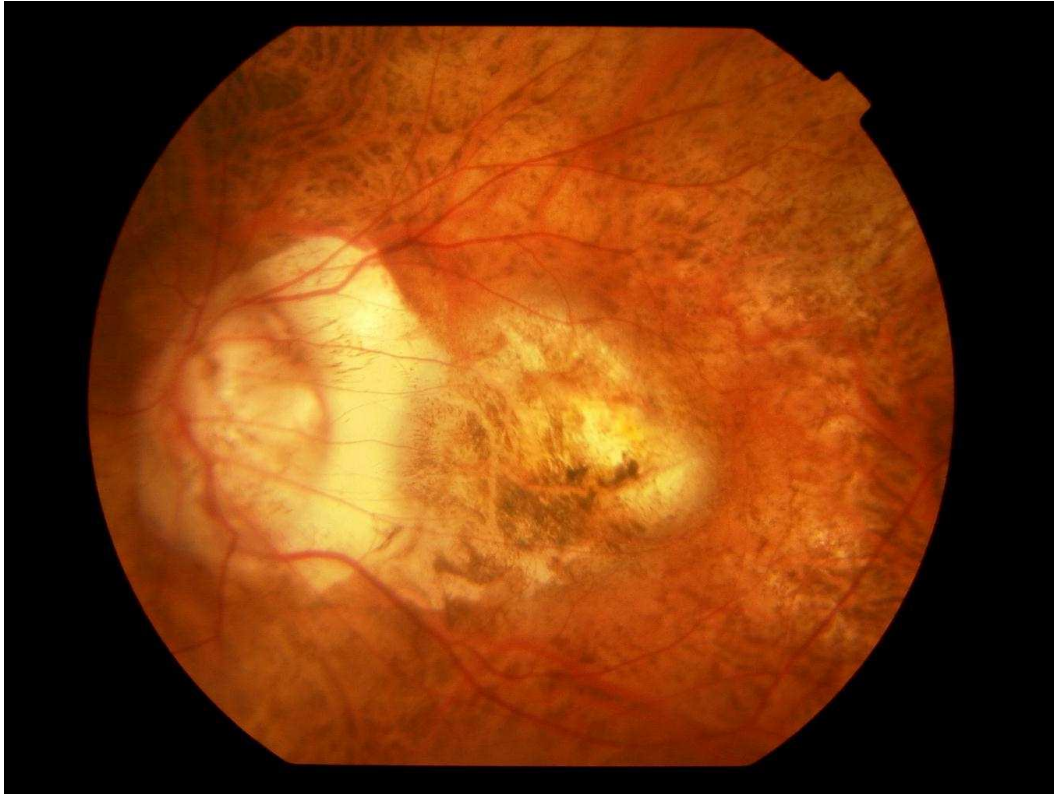

Abbildung 3: Fundusfotografie eines hochmyopen Auges mit weitem makulärem Staphylom (Curtin's Type 1)

### Choroidale Neovaskularisation

Vergleichbar mit der für den Visus prognostisch sehr ungünstigen choroidalen Neovaskularisation bei der exsudativen Altersbedingten Makuladegeneration kann es bei der hohen Myopie infolge der mechanischen Belastungen ebenso zu einer myopen choroidalen Neovaskularisation und zu Leckagen kommen, welche ein visusbeeinträchtigendes und durch intravitreale Injektionen behandlungsbedürftiges Makulaödem verursachen können.

Ungefähr 5-11% aller Patienten mit hoher Myopie erkranken an solchen myopen choroidalen Neovaskularisationen (Chang et al., 2013).

Werden Leckagen im makulären Bereich nach einiger Zeit resorbiert, können durch das zurückbleibende Pigment dunkle Flecken hinterlassen werden, die den Visus beeinträchtigen können. Nach dem Entdecker benannt, werden diese als Fuchs'sche Flecken bezeichnet.

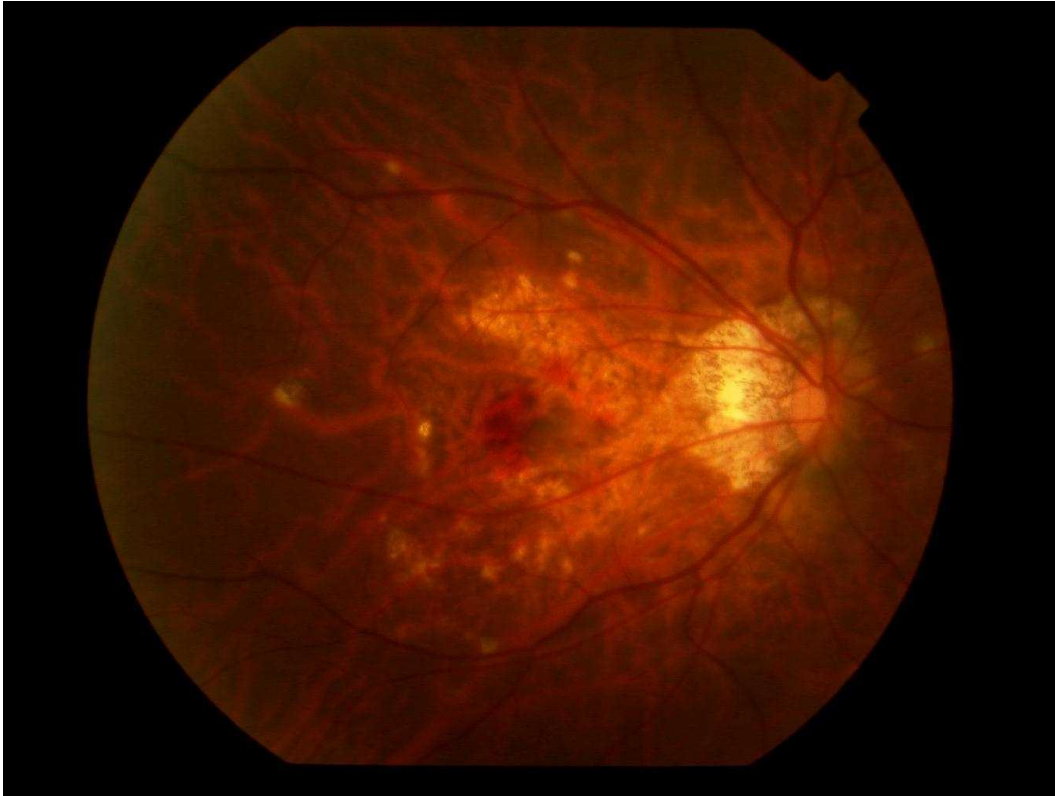


Abbildung 4: Fundusfotografie eines hochmyopen Auges mit einer zentral aktiven myopen choroidalen Neovaskularisation

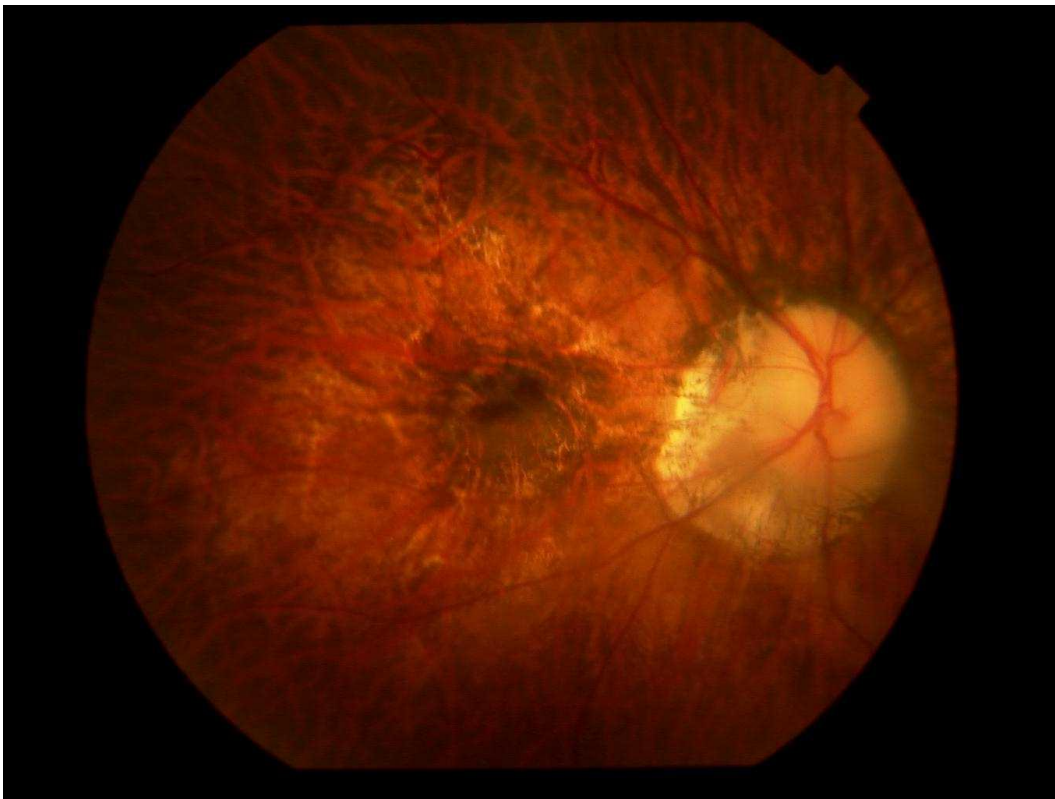


Abbildung 5: Fundusfotografie eines hochmyopen Auges mit Fuchs'schem Fleck im zentralen makulären Bereich

## Chorioretinale Atrophie

Die chorioretinale Atrophie ist definiert als eine Degeneration der Choroidea und der Retina am posterioren Pol. Sie kann entweder mit einem Defekt der Bruch-Membran einhergehen oder eine intakte Bruch-Membran aufweisen.

Sie stellt nach dem Staphylom die zweithäufigste makuläre Komplikation hochmyoper Augen dar (Chang et al., 2013).

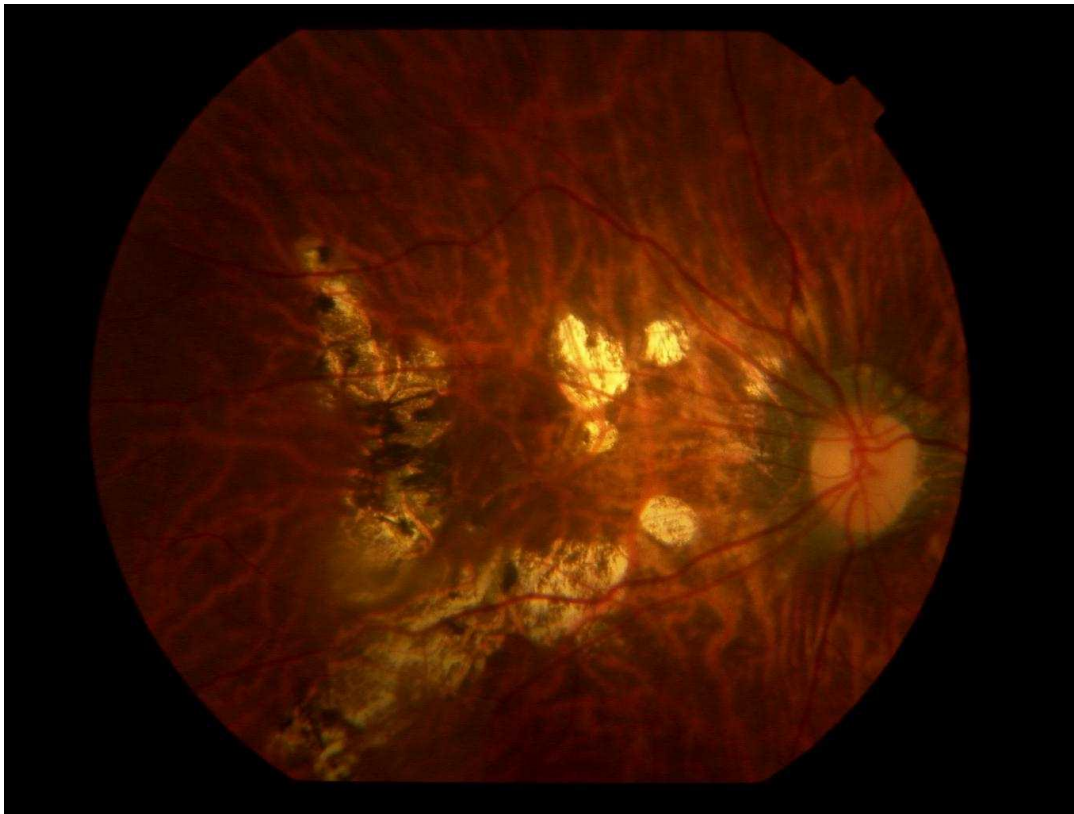


Abbildung 6: Fundusfotografie eines hochmyopen Auges mit multiplen, scharf abgrenzbaren chorioretinalen Atrophien zentral sowie peripher die Gefäßbögen überschreitend

## Schräger Sehnerveneintritt

Der schräge Sehnerveneintritt in den Bulbus - auch Fuchs Colobom genannt - entsteht durch die axiale Bulbuselongation, welche die vor allem inferonasal sichelförmig betonte verkippte Ansatzstelle des Nervus opticus in den Bulbus verursacht (Kim et al., 2018). In den meisten Fällen ist ein schräger Sehnerveneintritt bilateral ausgeprägt. Solche Papillen erscheinen in der Funduskopie oft kleiner als der Durchschnitt und ihre Abmessung erscheint oval mit einer schräg oder gar horizontal verlaufenden Papillenachse.



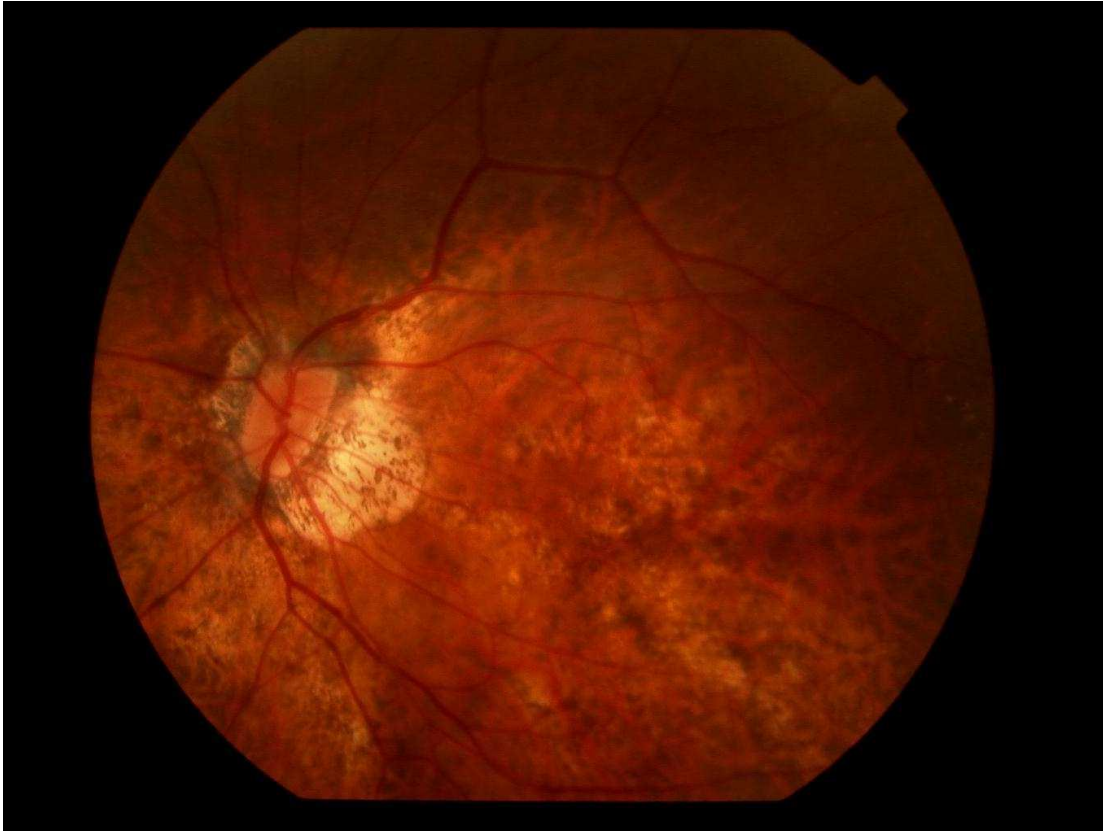

Abbildung 7: Fundusfotografie eines hochmyopen Auges mit schrägem Sehnerveneintritt

### Parapapilläre Atrophien

Studien, die sich mit der histologischen Untersuchung hochmyoper Augen beschäftigten, kamen zu dem Ergebnis, dass die Myopisierung neben den zentralen Zeichen einer myopen Makulopathie auch zu parapapillären Irregularitäten führt (Na et al., 2010), wie beispielsweise dem teilweisen Verlust des retinalen Pigmentepithels, der Photorezeptorenschicht oder der Bruch-Membran (Manjunath et al., 2011).

Zur genaueren Differenzierung der charakteristischen parapapillären Zonen wurden diese gemäß ihrer histologischen Morphologie in die Zonen Delta, Gamma und Beta unterteilt (Jonas et al., 2012b).

Unter histologischer Untersuchung mittels Lichtmikroskop und Analyse von OCT-Aufnahmen wurde die parapapilläre Sklera ohne vorhandene Bruch-Membran als Zone Gamma definiert. Innerhalb dieses Areals befindet sich die Zone Delta, die sich durch die Abwesenheit von Gefäßen mit einem Durchmesser größer als 50  $\mu\text{m}$  auszeichnet und histologisch einen verdünnten und elongierten peripapillären Skleralsteg darstellt. Sie ist zwischen der Papillengrenze und der Verbindungslinie zwischen der Dura Mater des Nervus opticus sowie der posterioren Sklera lokalisiert (Jonas et al., 2012b).

Beide Zonen korrelieren deutlich mit der axialen Bulbuslänge und zeigen einen starken Anstieg ihrer Prävalenz ab einer axialen Bulbuslänge von mehr als 26.5 mm.

Peripher der Zone Gamma befindet sich die Zone Beta, die histologisch zwar eine Bruch-Membran, jedoch kein retinales Pigmentepithel aufweist. Da gezeigt werden konnte, dass diese Zone keine Korrelation zur axialen Bulbuslänge aufweist (Jonas et al., 2012b), wird diese in der vorliegenden Arbeit im Gegensatz zu den beiden erstgenannten Zonen nicht näher betrachtet.

#### 1.4 Ziel der Arbeit

Die Definition der parapapillären Zonen Delta und Gamma erfolgte erst vor wenigen Jahren. Bisher wurde deren Vorkommen lediglich in wenigen Studien genauer betrachtet und die Ätiologie ist weiterhin unzureichend geklärt. Ziel der Arbeit soll daher unter anderem darstellen, deren Vorkommen bei hochmyopen Augen und deren Zusammenhang zu anderen morphologischen Veränderungen, die am Fundus Myopicus zu beobachten sind, zu analysieren.

Die Ergebnisse sollen weitere Erkenntnisse über die Pathogenese der Zonen Delta und Gamma, sowie den Prozess der Myopisierung liefern.

Ein möglicher Zusammenhang, der in diesem Rahmen untersucht werden soll, ist der zwischen der Größe der Zone Delta und der Prävalenz der GON. Eine Studie konnte zeigen, dass die Prävalenz der GON bei hochmyopen Augen mit der Größe der Papille korreliert. Eine GON wurde bei myopen Augen mit einer über 3.8 mm<sup>2</sup> großen Papille statistisch signifikant häufiger nachgewiesen als bei myopen Augen mit einer Papille, deren Größe sich im Normbereich befindet (Nagaoka et al., 2015). Es wurde angenommen, dass für diesen Zusammenhang eine durch den Vergrößerungsprozess der Papille hervorgerufene Dehnung und Verdünnung der Lamina Cribrosa ursächlich sein könnte und die dadurch veränderten statischen Eigenschaften eine vermehrte Anfälligkeit des Sehnervs gegenüber erhöhten intraokulären Tensiolen bedingen könnte.

Allerdings betrachtete diese Studie nicht genauer den Umstand, dass eine Myopisierung oftmals neben einer Vergrößerung der Papille zusätzlich durch die Entstehung von den Zonen Delta und Gamma zu parapapillären Veränderungen führt, welche sich ebenso auf die Entwicklung einer GON auswirken könnten.

Insbesondere die Zone Delta soll in dieser Arbeit hinsichtlich eines möglichen Zusammenhangs zur GON Beachtung finden. Sie ist definiert als das histologische Äquivalent des parapapillären Skleralstegs, welcher den Übergang der posterioren Sklera in die Lamina Cribrosa darstellt und ist somit ein biomechanisch relevanter Ankerpunkt, welcher genauere Betrachtung erfordert.

Ein weiterer Punkt, der genauer analysiert werden soll, ist, ob Augen mit einer mittleren oder hohen Myopie eine Korrelation von dem IOD und der Prävalenz der GON aufweisen. Mittlerweile ist unumstritten, dass eine direkte Korrelation zwischen dem IOD und der GON, bei frühen und späten Stadien der Gesichtsfeldeinschränkung und auch bei den Normaldruck-Glaukomen mit normwertigem IOD bei allen Altersgruppen besteht (Heijl et al., 2002).

Unklar ist jedoch bis heute, ob dieser Zusammenhang uneingeschränkt auch bei hochmyopen Augen besteht. Gezeigt werden konnte, dass die Prävalenz der GON bei hochmyopen Augen nach Korrektur für andere Parameter wie Geschlecht, Alter und Blutdrucklage höher ist, als bei emmetropen Augen (Mitchell et al., 1999).

Jedoch untersuchten die Studien nicht, ob die Prävalenz der GON bei diesen Augen in allen intraokulären Tensibereichen uneingeschränkt abhängig vom IOD ist und falls das der Fall ist, ab welchem Wert des IOD dies signifikant ist.

Erkenntnisse bezüglich dieser Fragestellung könnten dahingehend von sehr wichtiger klinischer Bedeutung sein, dass sie Antwort auf die Frage geben, ab welcher IOD-Lage lokaltherapeutische oder operativ-interventionelle tensiosenkende Maßnahmen bei hochmyopen Augen zu erwägen sind, und wie hoch die langfristig zu erreichende Ziel-Tensiolage sein sollte, um eine Progression der glaukomatösen

Optikusatrophieprozesse und dadurch bedingten glaukomatösen Gesichtsfelddefekte zu verzögern oder gar fast aufzuhalten.

## 2 MATERIAL UND METHODEN

Im Rahmen der vorliegenden Arbeit wurden die Daten von Patienten erhoben, die die High Myopia Clinic der Tokyo Medical and Dental University zwischen Januar und Dezember 2012 aufsuchten. Einschlusskriterium war die Verfügbarkeit von Fundusbildern mit ausreichend guter optischer Qualität, um die Papille, die Makula und die Gefäße gut beurteilen zu können, wodurch fortgeschrittene Trübungen der brechenden Medien zum Ausschluss führten. Die Abwesenheit der Zonen Delta und Gamma stellte kein Ausschlusskriterium dar.

Jeder Patient durchlief eine Reihe festgelegter Untersuchungen, welche die Bestimmung des mittels Korrektur bestmöglichen Visus mittels Refraktionierung, die Biomikroskopie des vorderen Augenabschnitts mittels Spaltlampe, eine applanationstonometrische Augeninnendruckmessung, die Messung der axialen Bulbuslänge mittels A-Scan Sonographie (Ultrascan, Alcon, Fort Worth, TX, USA), eine indirekte Funduskopie in Mydriasis und eine Farbfundusfotografie (Funduskamera: Topcon TRC 50DX; Topcon, Tokyo, Japan) beinhaltete.

Mithilfe der digitalisierten farbigen Fundusfotografien und der auf Java basierenden Bildvermessungsapplikation ImageJ (Version 1.8.0\_112) wurden folgende Parameter erhoben:

- Horizontaler Papillendurchmesser
- Vertikaler Papillendurchmesser
- Maximaler Papillendurchmesser
- Minimaler Papillendurchmesser
- Abstand zwischen dem Wendepunkt des oberen arteriellen temporalen Gefäßbogens und dem Wendepunkt des unteren arteriellen temporalen Gefäßbogens (VDA)
- Winkel zwischen dem oberen und unteren arteriellen temporalen Gefäßbogen und der Papille als Scheitelpunkt (Winkel Kappa)
- Horizontaler Durchmesser der parapapillären Zonen Delta, Gamma und Beta
- Vertikaler Durchmesser der parapapillären Zonen Delta, Gamma und Beta
- Fläche der Zone Beta
- Abstand zwischen der Fovea und dem Mittelpunkt der Papille
- Winkel zwischen Fovea-Papillen-Verbindungsline und der Horizontalen
- Winkel zwischen der Fovea-Papillen-Verbindungsline und dem maximalen Papillendurchmesser
- Winkel zwischen der Papillenmaximalen und der Horizontalen
- Abstand zwischen der Fovea und der foveaseitigen bzw. temporalen Grenze der Zone Gamma
- Anzahl und Lokalisation Chorioretinaler Atrophien (definiert als depigmentiertes Areal größer als 0.5mm)
- Maximaler Durchmesser Chorioretinaler Atrophien
- Maximaler Horizontaler Durchmesser Chorioretinaler Atrophien
- Maximaler vertikaler Durchmesser Chorioretinaler Atrophien
- An- oder Abwesenheit einer Glaukomatösen Optikusneuropathie
- Grad des Fundus Tabulatus von 1-5



Außerdem lagen von jedem Patienten das Alter, die axiale Länge der Bulbi und der applanationstonometrisch gemessene IOD vor. Zudem wurde dokumentiert, ob die Nutzung IOD-senkender Augentropfen erfolgt.

Da die funduskopisch messbare Größe eines Objektes auf der Retina aufgrund einer Ablenkung des Strahlengangs durch die brechenden Medien nicht seiner wahren Größe entspricht und diese sich auch nicht unmittelbar messen lässt, wurden alle Längenmessungen aus den Fundusfotografien mittels der Methode nach Littmann und Bennett hinsichtlich ihres Vergrößerungsfaktors korrigiert (Littmann, 1982) (Bennett et al., 1994).

Hierbei können auf trigonometrischer Grundlage Objekte des Fundus auf ihre annähernde reale Größe zurückberechnet werden. Nötig hierfür sind die ursprüngliche Fundusaufnahme, der Grad der Ametropie, der keratometrisch bestimmte anteriore Hornhautradius sowie Littmann's Korrekturfaktor  $q$  (ersichtlich aus Tabellen), welche eindeutig bestimmbar sind und dadurch eine Korrektur auf die reale Größe des Objektes ermöglichen.

Die parapapillären Zonen Delta und Gamma wurden definiert als von der temporalen Papillengrenze ausgehende helle Areale ohne darunterliegende Choriokapillaris, ohne mittelgroße choroidale Gefäße und ohne Anzeichen für retinales Pigmentepithel.

Die Zone Delta grenzt hierbei direkt an die temporale Papillengrenze. Foveaseitig schließt sich an der fast parallel zur Papillengrenze verlaufenden Demarkationslinie nahe des parapapillär gelegenen Zinn-Hallerschen-Gefäßkranzes die Zone Gamma an. Oft erscheint die Zone Delta dunkler als die Zone Gamma.

Die Zone Beta wurde definiert durch ihre Lokalisation temporal zur Zone Gamma und ihr helles Areal mit mittelgroßen und großen durchscheinenden choroidalen Gefäßen.

Die funduskopisch unterschiedlich wirkende Erscheinungsform der einzelnen parapapillären Atrophiezonen könnte durch die unterschiedlichen histologischen Eigenschaften derer bedingt sein.

Obwohl die Grenzen von unter Umständen vorliegenden peripapillären Staphylomen oft mit den Grenzen zwischen Zone Delta und Zone Gamma korrelierten, waren das Vorliegen und die Lokalisation von peripapillären Staphylomen kein Kriterium für die Unterscheidung zwischen diesen Zonen.

Der Abstand zwischen Fovea und der temporalen Grenze der Zone Gamma wurde gemessen auf der Verbindungslinie zwischen der Fovea und dem Papillenzentrum.

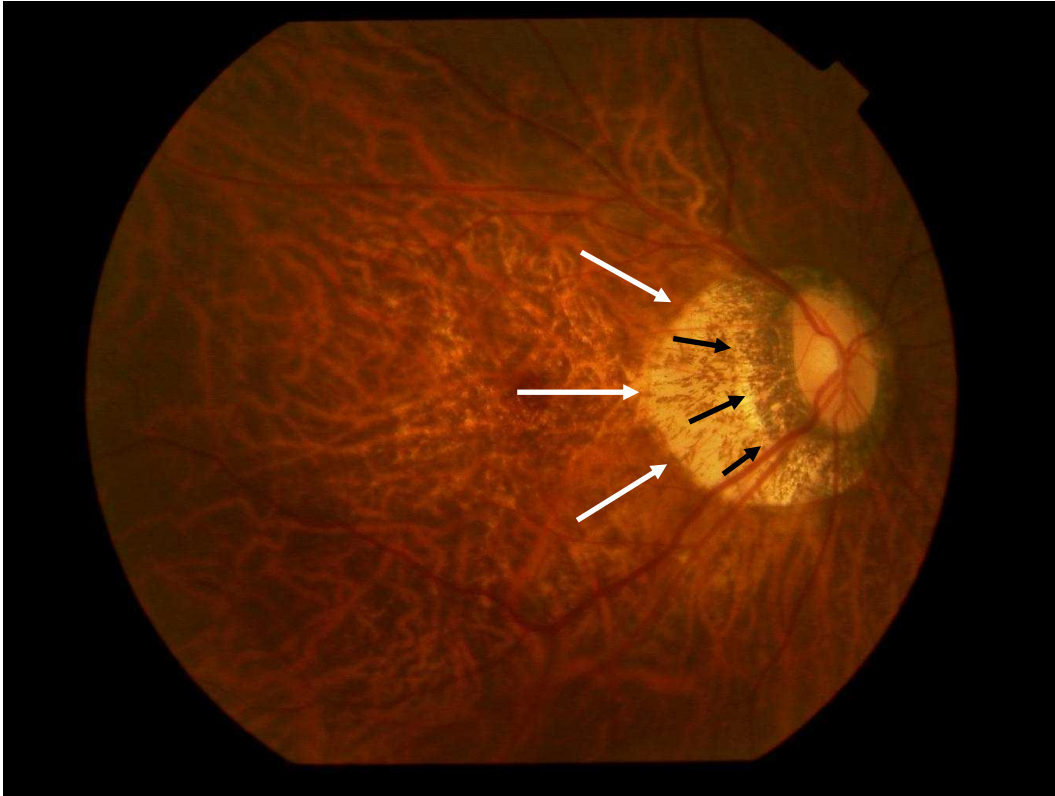

Abbildung 8: Fundusfotografie eines hochmyopen Auges mit parapapillärer Zone Delta (schwarze Pfeile) und parapapillärer Zone Gamma (weiße Pfeile)

Das Vorliegen einer GON wurde aufgrund der Morphologie der Papille definiert. Hauptkriterium stellte eine Einkerbung im neuroretinalen Randsaum beziehungsweise im Falle einer deutlich fortgeschrittenen GON eine randständige Papillenexkavation im inferioren, nasalen oder superioren Bereich (respektive fast vollständiger Verlust des neuroretinalen Randsaums im inferioren, superioren oder nasalen Segment) dar als Zeichen eines glaukomatös bedingten lokalen, ausgedehnten oder fast vollständigen Verlust des neuroretinalen Randsaums.

Kein diagnostisches Kriterium, ob eine GON vorliegt, stellte der Verlust der retinalen Nervenfasern, der Durchmesser der Netzhautarterien, die parapapillären Atrophiezonen, der IOD oder das Vorliegen von perimetrisch detektierten Gesichtsfelddefekten dar.

Für einige Augen lagen unter standardisierten Bedingungen angefertigte stereoskopische Fundusaufnahmen vor, wohingegen ein Großteil der Augen zwei oder mehrere Fundusaufnahmen der Papille erhielt, sodass durch gleichzeitige Begutachtung der Aufnahmen eine dreidimensionale Beurteilung der Papille und insbesondere des neuroretinalen Randsaums sowie der Papillengrenzen möglich war.

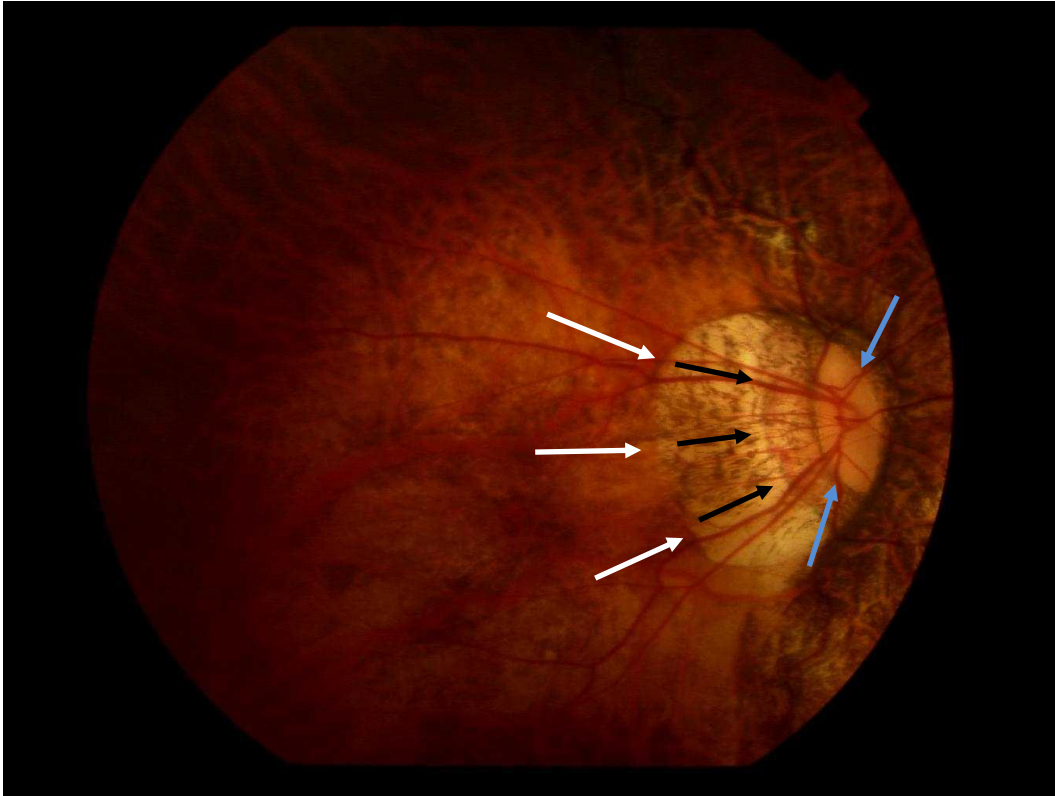


Abbildung 9: Fundusfotografie einer glaukomatös veränderten Papille (Randständige Papillenexkavation = blaue Pfeile; randständiges Gefäßring) eines hochmyopen Auges mit parapapillärer Zone Delta (schwarze Pfeile) und Zone Gamma (weiße Pfeile)

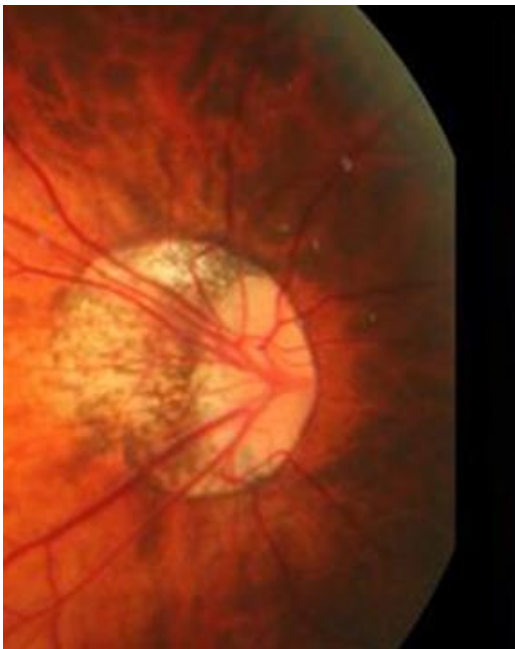

Abbildung 10: Fundusfotografie eines hochmyopen Auges mit einer nicht-glaukomatösen Papille trotz parapapillärer Atrophie

Zur Erhebung des Winkels Kappa zwischen dem oberen und unteren temporalen arteriellen Gefäßbogen wurde das Papillenzentrum als Scheitelpunkt definiert und die davon ausgehenden Verbindungslinien zu den Wendepunkten des oberen und unteren arteriellen temporalen Gefäßbogens als Schenkel.

Die Verbindungslinie zwischen den beiden Wendepunkten der arteriellen Gefäßbögen stellte die VDA dar.

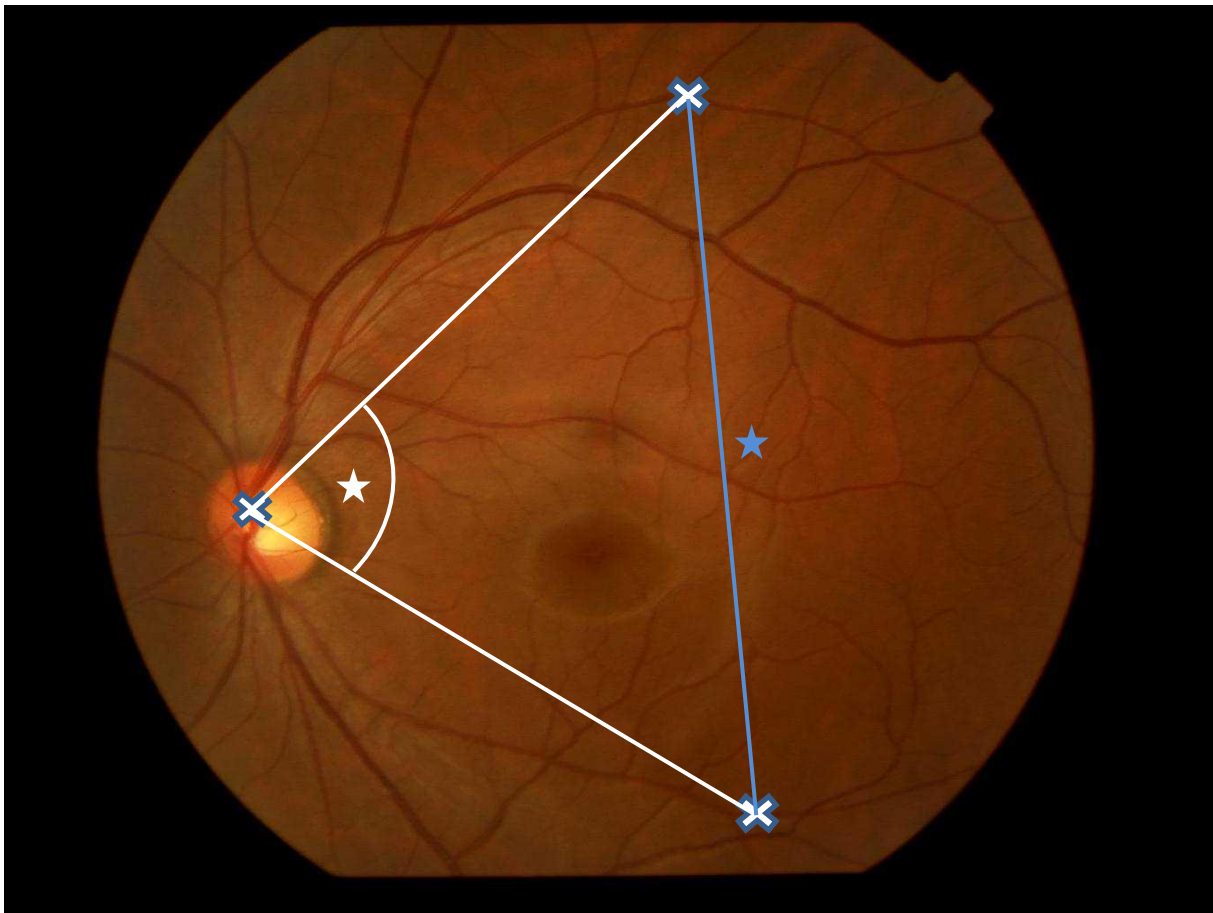


Abbildung 11: Winkel Kappa (weißer Stern) und Abstand (blauer Stern) zwischen dem oberen und unteren arteriellen Gefäßbogen eines hochmyopen Fundus (VDA). Blau umrahmtes Kreuz: Papillenzentrum als Scheitelpunkt von Winkel Kappa

Eine Genehmigung der Ethikkommission der Tokyo Medical and Dental University wurde mit den vorliegenden, mit den Bestimmungen der Deklaration von Helsinki vereinbaren Methoden, eingeholt.

Für die statistische Auswertung wurden die Daten zur weiteren Verarbeitung nach SPSS (Version 22.0; IBM-SPSS, Chicago, IL, USA) importiert.

Für alle gemessenen Werte wurden als erstes jeweils der Mittelwert sowie die Standardabweichung berechnet. Hiernach wurden in einer univariaten Analyse die oben genannten Hauptparameter jeweils auf eine Korrelation mit der axialen Bulbuslänge und den anderen morphometrischen Parametern untersucht. Als nächster Schritt wurden die Hauptparameter in einer multivariaten Analyse als abhängige Variablen den Werten als unabhängige Variable gegenübergestellt, bei denen in der univariaten Analyse ein Zusammenhang zu den Hauptparametern gezeigt werden konnte.

Es wurde des Weiteren die Prävalenz der GON in der Studiengruppe berechnet und die Durchschnittswerte sowie Standardabweichungen der relevanten Messparameter bei den stratifizierten Gruppen der Probanden mit glaukomatösen Papillenschäden

und denen ohne vorliegende glaukomatöse Schäden einander gegenübergestellt sowie die statistische Signifikanz etwaiger Unterschiede zwischen den beiden Subgruppen bestimmt.

Für alle Werte wurde die Odds Ratio sowie das 95%-Konfidenz-Intervall berechnet. Alle p-Werte waren zweiseitig. Als statistisch signifikant wurde ein p-Wert kleiner als 0.05 festgelegt.

### 3 ERGEBNISSE

#### 3.1 Parapapilläre Zone Delta und Zone Gamma

Insgesamt lagen die Daten von 600 Augen (304 Probanden) mit einem Durchschnittsalter von  $62,7 \pm 14,3$  Jahren (Bereich: 13 – 90 Jahre) und einer durchschnittlichen Bulbuslänge von  $29,6 \pm 2,2$  mm (Bereich: 23,2 – 35,4 mm) vor. Das Verhältnis zwischen vertikalem und horizontalem Papillendurchmesser betrug  $1,31 \pm 0,34$  (Bereich: 0,54 – 2,53), das Verhältnis zwischen maximalem und minimalem Durchmesser  $1,66 \pm 0,42$  (Bereich: 0,90 – 3,14).

Der durchschnittliche minimale Durchmesser der Zone Delta betrug  $1,71 \pm 1,25$  mm, der maximale  $2,46 \pm 1,80$  mm, der horizontale  $1,95 \pm 1,40$  mm und der vertikale Durchmesser  $2,17 \pm 1,63$  mm. Die Zone Delta konnte bei 432 von 600 Augen (72,0%; 95%KI: 68,4; 75,6) nachgewiesen werden. Die Anwesenheit der Zone Gamma korrelierte statistisch signifikant mit der Anwesenheit der Zone Delta ( $p < 0,001$ , OR: 0,02; 95%KI: 0,01; 0,05). Bei 3 von 171 Augen (1,8%), bei denen keine Zone Gamma vorhanden war, konnte eine Zone Delta nachgewiesen werden. Bei keinem der Augen ohne vorliegende Zone Delta konnte eine Zone Gamma nachgewiesen werden.

Die univariate Betrachtung der Messungen ergab, dass die Länge des horizontalen Durchmessers der Zone Delta signifikant mit folgenden Werten korrelierte:

- Größere Axiale Bulbuslänge ( $p < 0,001$ )
- Größerer horizontaler Papillendurchmesser ( $p < 0,001$ )
- Größerer vertikaler Papillendurchmesser ( $p < 0,001$ )
- Größerer minimaler Papillendurchmesser ( $p < 0,001$ )
- Größerer maximaler Papillendurchmesser ( $p < 0,001$ )
- Größerer horizontaler Durchmesser der Zone Gamma ( $p < 0,001$ )
- Längerer Fovea-Papillen-Abstand ( $p < 0,001$ )
- Kürzerer Abstand zwischen der Fovea und der Außengrenze von Zone Gamma ( $p < 0,001$ )
- Längere VDA ( $p < 0,001$ )
- Größere Anzahl der chorioretinalen Atrophien ( $p < 0,001$ )
- Größere Länge des maximalen Durchmessers der chorioretinalen Atrophien ( $p < 0,001$ )
- Kleinerer Fovea-Papillen-Winkel ( $p < 0,001$ )

Hingegen konnte keine Korrelation zwischen dem horizontalen Durchmesser der Zone Delta und den folgenden Werten nachgewiesen werden:

- Alter ( $p = 0,08$ )
- Winkel Kappa ( $p = 0,08$ )
- Verhältnis zwischen dem vertikalem und dem horizontalem Papillendurchmesser ( $p = 0,05$ )

Ähnliche Ergebnisse lieferte die Betrachtung des vertikalen, des minimalen und des maximalen Durchmessers der Zone Delta.

Die multivariate Analyse mit dem horizontalen Durchmesser der Zone Delta als abhängige Variable zeigte, dass diese statistisch signifikant mit folgenden unabhängigen Parametern korrelierte:

- Größerer horizontaler Papillendurchmesser ( $p < 0,001$ )
- Kürzerer Fovea-Papillen-Abstand ( $p < 0,001$ )
- Größerer Abstand zwischen Fovea und temporaler Grenze der Zone Gamma ( $p < 0,001$ )
- Größerer horizontaler Durchmesser der Zone Gamma ( $p < 0,001$ )
- Kleinerer Durchmesser der größten chorioretinalen Atrophie ( $p = 0,03$ )

Parameter	p-Wert	Standardisierter Regressionskoeffizient Beta	Nicht-Standardisierter Regressionskoeffizient B	95% Konfidenzintervall von B
Horizontaler Durchmesser Zone Gamma (mm)	<0,001	1,00	0,66	0,63; 0,68
Horizontaler Durchmesser Papille (mm)	<0,001	0,15	0,43	0,34; 0,52
Abstand Fovea – Außengrenze Zone Gamma (mm)	<0,001	0,91	0,29	0,24; 0,35
Abstand Fovea – Papille (mm)	<0,001	-0,19	-0,31	-0,36; -0,25
Durchmesser der größten chorioretinalen Läsion (mm)	0,03	-0,04	-0,02	-0,03; -0,002

Tabelle 1: Zusammenhang zwischen dem horizontalen Durchmesser der Zone Delta und anderen Fundusparametern

Keine statistisch signifikante Korrelation konnte hingegen zu folgenden unabhängigen Parametern nachgewiesen werden:

- Papillen-Fovea-Winkel ( $p = 0,84$ )
- VDA ( $p = 0,88$ )
- Anzahl der chorioretinalen Atrophien ( $p = 0,84$ )
- Horizontaler Papillendurchmesser ( $p = 0,16$ )

Die Durchschnittsgröße der Zone Gamma betrug  $5,66 \pm 8,74 \text{ mm}^2$  (Bereich: 0 – 11.9  $\text{mm}^2$ ). Der durchschnittliche minimale Durchmesser betrug  $2,25 \pm 1,75 \text{ mm}$ , der durchschnittliche maximale Durchmesser  $3,26 \pm 2,77 \text{ mm}$ , der durchschnittliche horizontale Durchmesser  $2,75 \pm 2,13 \text{ mm}$  und der durchschnittliche vertikale Durchmesser  $2,61 \pm 2,16 \text{ mm}$ . Die Prävalenz der Zone Gamma betrug 429/600 (71,5%; 95%KI: 67,9; 75,1).

Hier zeigte die univariate Analyse, dass die Länge des horizontalen Durchmessers der Zone Gamma signifikant mit folgenden Parametern korrelierte:

- Größere axiale Bulbuslänge ( $p < 0,001$ )
- Größerer horizontaler Papillendurchmesser ( $p < 0,001$ )
- Größerer vertikaler Papillendurchmesser ( $p < 0,001$ )
- Größerer minimaler Papillendurchmesser ( $p < 0,001$ )
- Größerer maximaler Papillendurchmesser ( $p < 0,001$ )
- Größerer horizontaler Durchmesser der Zone Delta ( $p < 0,001$ )
- Größere Anzahl der chorioretinalen Atrophien ( $p < 0,001$ )
- Größerer maximaler Durchmesser der chorioretinalen Atrophien ( $p < 0,001$ )
- Größerer Fovea-Papillen-Abstand ( $p < 0,001$ )
- Kleinerer Winkel Kappa ( $p < 0,001$ )
- Größere VDA ( $p < 0,001$ )
- Kürzerer Abstand zwischen der Fovea und der Außengrenze von Zone Gamma ( $p < 0,001$ )
- Kleinerer Fovea-Papillen-Winkel ( $p < 0,001$ )
- Höheres Alter ( $p = 0,01$ )

Vergleichbare Korrelationen ergaben sich bei der Untersuchung des vertikalen, sowie minimalen und maximalen Durchmessers der Zone Gamma.

Bei der multivariaten Analyse mit dem horizontalen Durchmesser der Zone Gamma als abhängige Variable und den Werten als unabhängige Variable, welche in der univariaten Analyse mit dem horizontalen Durchmesser der Zone Gamma korrelierten, zeigte sich, dass ein größerer horizontaler Durchmesser der Zone Gamma mit folgenden Werten korrelierte:

- Größerer horizontaler Durchmesser der Zone Delta ( $p < 0,001$ )
- Kürzerer Abstand der Fovea zur Außengrenze der Zone Gamma ( $p < 0,001$ )
- Größerer Abstand der Fovea zur Papille ( $p < 0,001$ )
- Größeres Verhältnis zwischen vertikalem und horizontalem Papillendurchmesser ( $p < 0,001$ )
- Größere Anzahl an chorioretinalen Atrophien ( $p < 0,001$ )



Parameter	p-Wert	Standardisierter Regressionskoeffizient Beta	Nicht-Standardisierter Regressionskoeffizient B	95% Konfidenzintervall von B
Horizontaler Durchmesser Zone Delta (mm)	<0,001	0,81	1,23	1,19; 1,28
Abstand Fovea – Außengrenze Zone Gamma (mm)	<0,001	-0,19	-0,46	0,53; -0,38
Abstand Fovea – Papille (mm)	<0,001	0,18	0,43	0,35; 0,51
Verhältnis zwischen vertikalem und horizontalem Papillendurchmesser	<0,001	0,10	0,58	0,41; 0,74
Anzahl chorioretinaler Läsionen	0,001	0,07	0,13	0,07; 0,18

Tabelle 2: Zusammenhang zwischen dem horizontalen Durchmesser der Zone Gamma und anderen Fundusparametern

Keine statistisch relevante Korrelation konnte hingegen zu folgenden Parametern gezeigt werden:

- Alter (p=0,83)
- Fovea-Papillen-Winkel (p=0,65)
- VDA (p=0,23)
- Maximaler Durchmesser der größten chorioretinalen Atrophie (p=0,24)
- Winkel Kappa (p=0,18)
- Axiale Bulbuslänge (p=0,09)
- Vertikaler Papillendurchmesser (p=0,06)

Wenn beide Zonen Delta und Gamma zusammengenommen betrachtet wurden, korrelierte die Länge des horizontalen Gesamtdurchmessers beider Zonen schließlich mit folgenden Parametern:

- Größerer horizontaler Papillendurchmesser (p=0,001)
- Größeres Verhältnis zwischen vertikalem und horizontalem Papillendurchmesser (p=0,001)
- Größerer Fovea-Papillen-Abstand (p=0,001)

- Kürzerer Abstand zwischen der Fovea und der Außengrenze von Zone Gamma ( $p=0,001$ )
- Größere Anzahl an chorioretinalen Atrophien ( $p=0,001$ )
- Größere VDA ( $p=0,001$ )

Parameter	p-Wert	Standardisierter Regressionskoeffizient Beta	Nicht-Standardisierter Regressionskoeffizient B	95% Konfidenzintervall von B	Varianzinflationsfaktor
Verhältnis zwischen vertikalem und horizontalem Papillendurchmesser	0,001	0,18	1,61	0,64; 2,58	2,08
Horizontaler Durchmesser Papille (mm)	<0,001	0,31	2,16	1,39; 2,92	2,05
Abstand Fovea – Außengrenze Zone Gamma (mm)	<0,001	-0,18	-0,71	-1,05; -0,38	1,24
Abstand Fovea – Papille (mm)	<0,001	0,19	0,73	0,35; 1,10	1,61
Anzahl chorioretinaler Läsionen	<0,001	0,30	0,90	0,67; 1,14	1,09
Vertikaler Abstand der arteriellen Gefäßbögen	0,001	0,13	0,24	0,10; 0,38	1,04

Tabelle 3: Zusammenhang zwischen dem horizontalen Gesamtdurchmesser der Zonen Delta und Gamma und anderen Fundusparametern

Außerdem zeigte sich in einer Gegenüberstellung der Anzahl der chorioretinalen Atrophien, dass deren Abwesenheit statistisch signifikant mit einem kleineren horizontalen Gesamtdurchmesser der Zonen Delta und Gamma korrelierte ( $p<0,001$ ). So betrug der horizontale Gesamtdurchmesser der Zonen Delta und Gamma bei Augen ohne Vorliegen einer chorioretinalen Atrophie  $5,88 \pm 1,82$  mm (Axiale Bulbuslänge:  $29,2 \pm 2,2$  mm) und bei Augen mit einer Anzahl an chorioretinalen Atrophien zwischen eins und vier  $7,16 \pm 2,22$  mm (Axiale Bulbuslänge:  $30,1 \pm 2,1$  mm).

In dieser Gruppe zeigte sich keine statistisch signifikante Korrelation zwischen der Anzahl der chorioretinalen Atrophien und dem Gesamtdurchmesser der Zonen Delta und Gamma ( $p=0,79$ ).

Augen mit einer Anzahl von fünf oder mehr chorioretinalen Atrophien (Axiale Bulbuslänge:  $31,7 \pm 2,0$  mm) zeigten zwar im Hinblick auf den horizontalen Durchmesser größere Zonen Delta und Gamma ( $7,98 \pm 2,19$  mm) als Augen mit einer bis vier Atrophiezonen, jedoch war dies nicht statistisch signifikant ( $p=0,11$ ).

Der Unterschied bezüglich der axialen Bulbuslänge ( $p<0,001$ ) und dem horizontalen Gesamtdurchmesser der Zonen Delta und Gamma ( $p<0,001$ ) war zwischen allen drei Gruppen statistisch signifikant.

Innerhalb der Gruppe der Augen ohne vorliegende chorioretinale Atrophien waren sowohl der horizontale Durchmesser der Zone Gamma ( $2,36 \pm 1,95$  mm gegen  $1,63 \pm 1,21$  mm;  $p=0,001$ ) als auch der horizontale Gesamtdurchmesser der Zonen Delta und Gamma ( $4,09 \pm 3,25$  mm gegenüber  $3,06 \pm 2,26$  mm;  $p=0,01$ ) signifikant größer bei Augen mit einer axialen Bulbuslänge größer als 27,0 mm als bei der Gruppe von Augen mit einer axialen Bulbuslänge kleiner als 27,0mm.

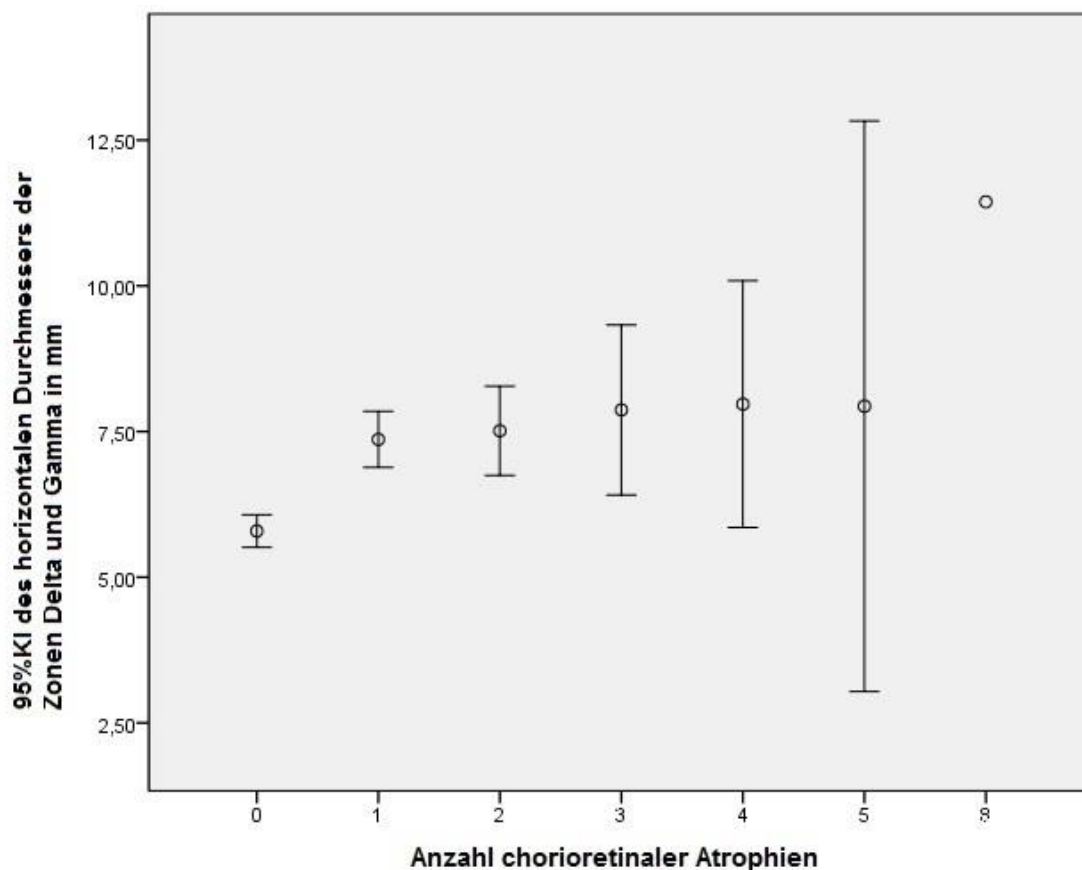


Abbildung 12: Verteilung des horizontalen Durchmessers der Zonen Delta und Gamma abhängig von der Anzahl der chorioretinalen Atrophien

### 3.2 Glaukomatöse Optikusneuropathie

Für die Untersuchung der GON wurden die Daten von 519 Augen (262 Probanden) herangezogen. Das Durchschnittsalter der Probanden betrug  $62,0 \pm 14,3$  Jahre (Bereich: 13 – 89 Jahre) und die durchschnittliche axiale Bulbuslänge betrug  $29,5 \pm 2,2$  mm (Bereich: 23,2 – 35,3 mm).

164 Augen (28,1%; 95%KI: 24,4; 31,7) zeigten funduskopisch die im Methoden-Teil erläuterten diagnostisch relevanten Zeichen einer GON. Augen mit einer axialen Bulbuslänge kleiner als 26,5 mm wiesen eine GON-Prävalenz von 12,2% (95%KI: 1,7; 22,7), solche mit einer Bulbuslänge von größer gleich 26,5 mm eine Prävalenz von 28,5% (95%KI: 24,4; 32,5) und solche mit einer Bulbuslänge von größer gleich 28,0 mm eine Prävalenz von 32,6% (95%KI: 27,9; 37,2) auf. Die Prävalenz der GON stieg auf 36,0% (95%KI: 30,5; 41,4) bei Augen mit einer Bulbuslänge von größer gleich 29,0 mm und weiter auf 42,1% (95%KI: 35,5; 48,8) bei Augen mit einer Bulbuslänge von größer gleich 30,0 mm.

Aximale Bulbuslänge (mm)	Anzahl Augen	Prävalenz (%) (95%KI)
≤24	5	0,00
>24 und ≤25	9	11,1 (0,0; 37,0)
>25 und ≤26	14	14,3 (0,0; 35,0)
>26 und ≤27	29	14,3 (0,0; 27,0)
>27 und ≤28	69	8,7 (1,9; 15,5)
>28 und ≤29	92	20,7 (12,2; 29,1)
>29 und ≤30	88	20,5 (11,9; 29,1)
>30 und ≤31	73	23,3 (13,4; 33,2)
>31 und ≤32	71	39,4 (27,8; 51,1)
>32 und ≤33	39	59,0 (42,8; 75,1)
>33	30	76,7 (60,6; 92,7)

Tabelle 4: Prävalenz der Glaukomatösen Optikusatrophie in unterschiedlichen Bereichen der axialen Bulbuslänge

In der univariaten Analyse der Daten zeigte sich, dass sich die Gruppe der Augen mit vorliegender GON signifikant in folgenden Werten von denen der Gruppe ohne GON unterschied:

- Höheres Alter ( $p < 0,001$ )
- Größere axiale Bulbuslänge ( $p < 0,001$ )
- Größere Zone Beta ( $p = 0,02$ )
- Größerer horizontaler ( $p < 0,001$ ) und vertikaler ( $p < 0,001$ ) Durchmesser der Zonen Delta und Gamma
- Kürzerer Abstand zwischen Papille und Außengrenze der Zone Gamma ( $p = 0,004$ )
- Größerer Papillen-Fovea-Abstand ( $p < 0,001$ )
- Größerer horizontaler ( $p < 0,001$ ) und vertikaler ( $p < 0,001$ ) Durchmesser der größten chorioretinalen Atrophie
- Größere Anzahl chorioretinaler Atrophien ( $p < 0,001$ )
- Größerer horizontaler ( $p < 0,001$ ) und vertikaler ( $p < 0,001$ ) Durchmesser der Papille

- Größerer minimaler ( $p < 0,001$ ) und maximaler ( $p < 0,001$ ) Durchmesser der Papille

Dahingegen unterschieden sich die Gruppen nicht statistisch signifikant in folgenden Werten:

- VDA ( $p = 0,13$ )
- Winkel Kappa zwischen dem oberen und dem unteren arteriellen temporalen Gefäßbogen ( $p = 0,28$ )
- Winkel zwischen der Papillen-Fovea-Verbindung und der Horizontalen ( $p = 0,09$ )
- Winkel zwischen der Papillen-Fovea-Verbindung und dem maximalen Papillendurchmesser ( $p = 0,48$ )
- Verhältnis zwischen vertikalem und horizontalem Papillendurchmesser ( $p = 0,22$ )
- Verhältnis zwischen maximalem und minimalem Papillendurchmesser ( $p = 0,96$ )
- Winkel zwischen maximalem Papillendurchmesser und der Horizontalen ( $p = 0,13$ )

Parameter	Glaukom-Gruppe	Nicht-Glaukom-Gruppe	p-Wert	Odds Ratio	95% Konfidenzintervall der OR
Alter (Jahre)	66,3±12,5	61,1±14,8	<0,001	1,03	1,01; 1,04
Axiale Länge (mm)	30,8±2,2	29,1±2,0	<0,001	1,52	1,37; 1,69
VDA (mm)	7,61±1,8	7,98±1,67	0,13	0,90	0,79; 1,03
Winkel Kappa zwischen oberem und unterem art. Gefäßbogen (°)	90,2±20,1	92,1±16,0	0,28	0,99	0,99; 1,00
Fläche Zone Beta (mm <sup>2</sup> )	8,84±8,00	6,40±12,90	0,02	1,02	0,99; 1,04
Horizontaler Durchmesser Zone Gamma (mm)	7,93±2,49	6,06±1,74	<0,001	1,53	1,36; 1,72
Vertikaler Durchmesser Zone Gamma (mm)	8,44±3,16	6,07±2,07	<0,001	1,43	1,30; 1,58
Horizontaler Durchmesser Zone Delta (mm)	3,20±0,91	2,53±0,58	<0,001	2,87	2,12; 3,89
Vertikaler Durchmesser Zone Delta (mm)	3,68±1,34	2,79±0,86	<0,001	2,18	1,73; 2,75
Horizontaler Durchmesser	7,93±2,49	6,06±1,74	<0,001	1,53	1,36; 1,72

Zone Delta und Zone Gamma (mm)					
Vertikaler Durchmesser Zone Delta und Zone Gamma (mm)	8,44±3,16	6,07±2,07	<0,001	1,43	1,30; 1,58
Abstand Fovea – Außengrenze Zone Gamma (mm)	2,72±0,98	2,99±0,73	0,004	0,67	0,52; 0,85
Papillen-Fovea-Winkel zur Horizontalen (°)	8,39±5,25	9,24±5,43	0,09	0,97	0,94; 1,01
Winkel zwischen Papillen-Fovea-Linie und Maximaldurchmesser der Papille (°)	92,3±30,2	90,3±28,4	0,48	1,00	0,00; 1,01
Abstand Fovea – Papille (mm)	5,90±0,90	5,53±0,73	<0,001	1,82	1,40; 2,35
Fundus Tabulatus (Grad 1-5)	2,89±0,86	3,14±0,81	0,001	0,69	0,55; 0,86
Horizontaler Durchmesser der größten chorioretinalen Läsion (mm)	3,65±3,80	1,82±2,76	<0,001	1,20	1,13; 1,28
Vertikaler Durchmesser der größten chorioretinalen Läsion (mm)	3,68±3,80	1,87±2,61	<0,001	1,20	1,13; 1,27
Anzahl chorioretinaler Läsionen	0,96±1,12	0,63±1,01	0,001	1,33	1,13; 1,57
Horizontaler Durchmesser Papille (mm)	1,74±0,49	1,49±0,42	<0,001	3,34	2,13±5,23
Vertikaler Durchmesser Papille (mm)	2,18±0,57	1,87±0,47	<0,001	3,23	2,18; 4,80
Minimaler Durchmesser Papille (mm)	1,57±0,45	1,34±0,39	<0,001	3,58	2,21; 5,81
Maximaler Durchmesser Papille (mm)	2,43±0,54	2,13±0,44	<0,001	3,57	2,34; 5,46

Verhältnis zwischen vertikalem und horizontalem Papillendurchmesser	1,31±0,35	1,31±0,34	0,22	1,04	0,61; 1,77
Verhältnis zwischen maximalem und minimalem Papillendurchmesser	1,62±0,39	1,67±0,42	0,96	0,75	0,46; 1,21
Winkel zwischen maximalem Papillendurchmesser und der Horizontalen (°)	85,9±29,4	81,8±29,4	0,13	1,01	1,00; 1,01

Tabelle 5: Morphometrische Fundusparameter und allgemeine Parameter in der Glaukom- vs. Nicht-Glaukomgruppe

Die multivariate Analyse wurde mit der Anwesenheit einer GON als abhängige Variable und allen Parametern als unabhängige Variable durchgeführt, die in der univariaten Analyse signifikant mit der Anwesenheit der GON assoziiert waren. Als Parameter für die Papillengröße wurden der maximale und der minimale Papillendurchmesser festgelegt. Der vertikale und der horizontale Papillendurchmesser wurden nicht berücksichtigt, da der schräge Sehnerveneintritt, der im Zuge einer Myopisierung auftritt, größtenteils um die vertikale Achse herum geschieht und somit besonders diese Werte bei zweidimensionalen Aufnahmen verzerrt (Dai et al., 2015).

Es zeigte sich, dass eine höhere Prävalenz der GON mit folgenden Parametern korrelierte:

- Größerer horizontaler Durchmesser der Zone Delta ( $p < 0,001$ )
- Größere axiale Bulbuslänge ( $p < 0,001$ )
- Höheres Alter ( $p = 0,01$ )

Keine Korrelation konnte hingegen zu folgenden Werten gezeigt werden:

- Horizontaler Durchmesser der Zone Gamma ( $p = 0,99$ )
- Fläche der Zone Beta ( $p = 0,68$ )
- Vertikaler Durchmesser der Zone Delta ( $p = 0,97$ )
- Anzahl der chorioretinalen Atrophien ( $p = 0,62$ )
- Abstand zwischen Fovea und foveaseitiger Grenze der Zone Gamma ( $p = 0,41$ )
- Vertikaler Durchmesser der Zone Gamma ( $p = 0,48$ )
- Vertikaler Durchmesser der größten chorioretinalen Atrophie ( $p = 0,37$ )
- Horizontaler Durchmesser der größten chorioretinalen Atrophie ( $p = 0,50$ )
- Papillen-Fovea-Abstand ( $p = 0,42$ )
- Grad der Tortuositas vasorum ( $p = 0,24$ )
- Maximaler Papillendurchmesser ( $p = 0,34$ )
- Minimaler Papillendurchmesser ( $p = 0,21$ )

Wurde die Länge der Zone Delta als unabhängige Variable entfernt und stattdessen der vertikale Papillendurchmesser hinzugefügt, korrelierte die höhere Prävalenz der GON mit folgenden Werten:

- Größerer vertikaler Papillendurchmesser ( $p=0,04$ )
- Größere axiale Bulbuslänge ( $p<0,001$ )
- Höheres Alter ( $p<0,001$ )

Parameter	p-Wert	Odds Ratio	95% Konfidenzintervall der OR
Vertikaler Durchmesser Zone Delta (mm)	<0,001	1,86	1,33; 2,61
Axiale Bulbuslänge (mm)	<0,001	1,45	1,26; 1,67
Alter (Jahre)	0,01	1,03	1,01; 1,05
Nach Ersetzen der Länge der Zone Delta mit dem vertikalen Papillendurchmesser			
Axiale Bulbuslänge (mm)	<0,001	1,44	1,26; 1,64
Alter (Jahre)	<0,001	1,04	1,02; 1,06

Tabelle 6: Zusammenhang zwischen der Prävalenz der GON und okulären sowie allgemeinen Parametern

### 3.3 Intraokulärer Druck

Zur Evaluation des IOD wurden 517 Augen (261 Probanden) mit einem Durchschnittsalter von  $62,1 \pm 14,2$  Jahren (Bereich: 13 – 89 Jahre) und einer durchschnittlichen Bulbuslänge von  $29,5 \pm 2,2$  mm (Bereich: 23,2 – 35,3 mm) hinzugezogen.

Eine GON konnte bei 141 Augen (27,3%; 95%KI: 23,4; 31,0) festgestellt werden. Der durchschnittliche IOD betrug  $14,7 \pm 2,7$  mmHg und unterschied sich nicht signifikant ( $p=0,53$ ) zwischen der Gruppe mit vorliegender GON ( $14,5 \pm 3,3$  mmHg; Median: 14 mmHg; Bereich: 8 – 38 mmHg) und der Gruppe ohne nachgewiesene GON ( $14,7 \pm 2,5$  mmHg; Median: 14 mmHg; Bereich: 6 – 23 mmHg).



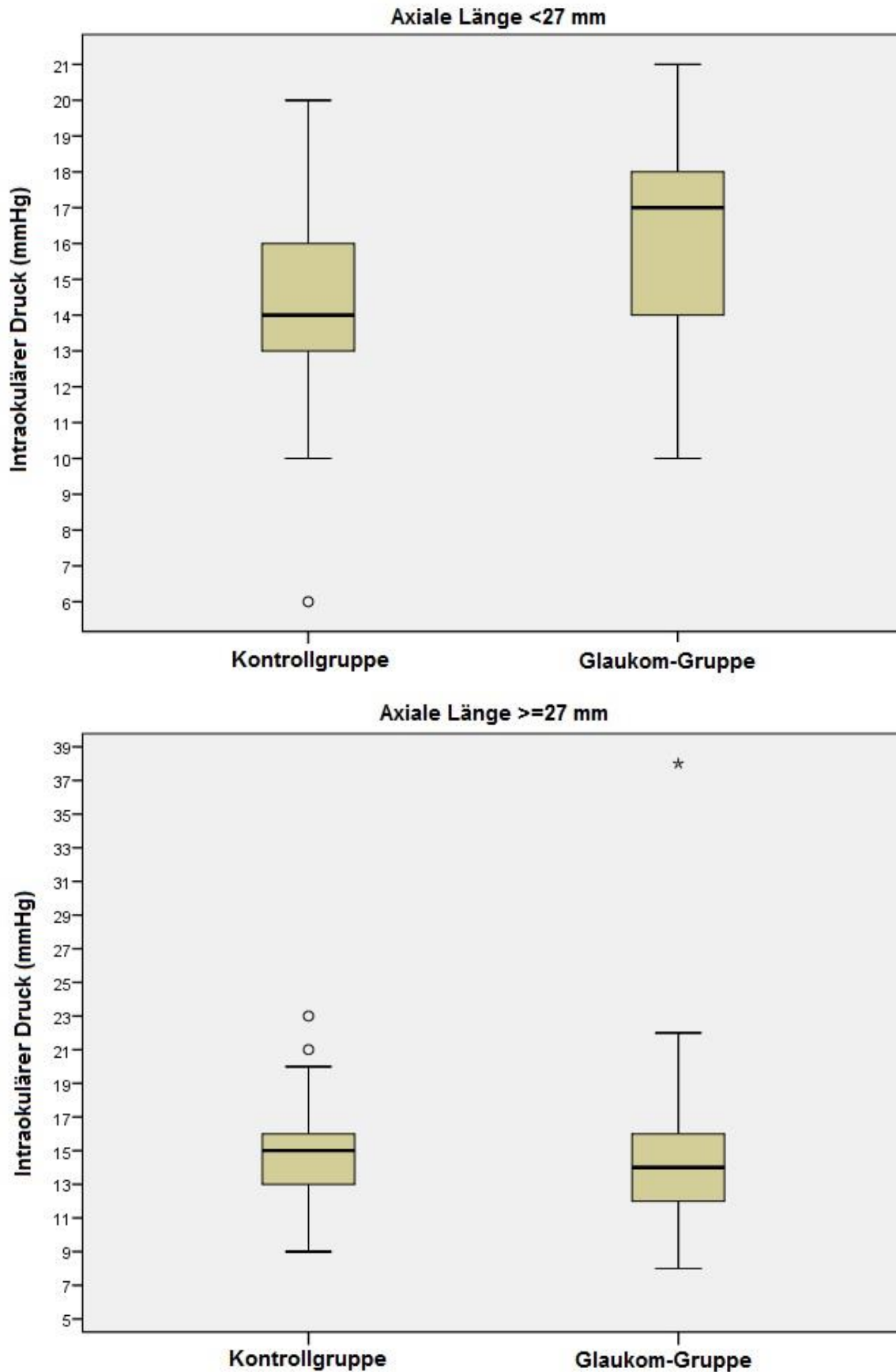


Abbildung 13: Verteilung des intraokulären Drucks unterteilt in Glaukom- vs. Kontrollgruppe und der axialen Bulbuslänge

Es wurde angegeben, dass bei 208 Augen (40,2%) anti-glaukomatöse Augentropfen angewandt wurden, wobei bei 107 Augen, bei denen sie Anwendung fanden, fundoskopisch keine glaukomatös veränderte Papille vorlag. Diese Augen wurden der Kontrollgruppe ohne vorliegende GON zugewiesen.

Die mit lokalen Antiglaukomatosa behandelte Subgruppe wies durchschnittlich einen signifikant niedrigeren IOD auf ( $14,3 \pm 3,0$  mmHg), als die unbehandelte Gruppe ( $14,9 \pm 2,5$  mmHg) ( $p=0,01$ ).

Bei Augen mit einer axialen Bulbuslänge kleiner gleich 27,4 mm wies die Glaukom-Gruppe einen statistisch signifikant höheren IOD und einen kürzeren Papillen-Fovea-Abstand ( $p=0,045$ ) als die Nicht-Glaukom-Gruppe ( $p=0,03$ ) auf. In anderen untersuchten Parametern unterschieden sich die beiden Subgruppen nicht signifikant.

Parameter	Glaukom-Gruppe	Kontrollgruppe	p-Wert
n	74	10	
Alter (Jahre)	$63,7 \pm 6,8$	$64,5 \pm 14,7$	0,85
Intraokulärer Druck (mmHg)	$15,9 \pm 3,3$	$14,1 \pm 2,4$	0,03
Anwendung anti-glaukomatöser Augentropfen (Ja/Nein)	21/53	4/6	0,48
Axiale Bulbuslänge (mm)	$26,3 \pm 0,9$	$26,2 \pm 1,2$	0,67
VDA (mm)	$7,71 \pm 0,89$	$7,23 \pm 1,48$	0,21
Winkel Kappa (°)	$103 \pm 15$	$102 \pm 17$	0,82
Fläche Zone Beta (mm <sup>2</sup> )	$3,25 \pm 2,55$	$3,54 \pm 2,94$	0,77
Horizontaler Durchmesser Zone Gamma (mm)	$1,79 \pm 1,61$	$2,12 \pm 1,22$	0,23
Vertikaler Durchmesser Zone Gamma (mm)	$1,63 \pm 1,47$	$2,05 \pm 1,22$	0,41
Horizontaler Durchmesser Zone Delta (mm)	$1,44 \pm 1,26$	$1,90 \pm 0,99$	0,30
Vertikaler Durchmesser Zone Delta (mm)	$2,18 \pm 0,34$	$2,30 \pm 0,55$	0,16
Papillen-Fovea-Winkel mit der Horizontalen (°)	$7,7 \pm 5,5$	$10,2 \pm 5,5$	0,23
Papillen-Fovea-Winkel mit Papillenmaximaler (°)	$80,3 \pm 41,9$	$97,2 \pm 36,5$	0,28

Papillen-Fovea-Abstand (mm)	4,71±0,22	4,92±0,57	0,045
Fundus Tabulatus (Grad 1-5)	2,89±0,60	2,84±0,84	0,82
Anzahl chorioretinaler Läsionen	0,7±1,1	0,3±0,7	0,27
Horizontaler Papillendurchmesser (mm)	1,49±0,26	1,37±0,29	0,21
Vertikaler Papillendurchmesser (mm)	1,57±0,22	1,54±0,29	0,66
Minimaler Papillendurchmesser (mm)	1,24±0,25	1,22±0,27	0,85
Maximaler Papillendurchmesser (mm)	1,78±0,16	1,78±0,28	0,92
Verhältnis zw. vertikalem und horizontalem Papillendurchmesser	1,11±0,41	1,16±0,28	0,77
Verhältnis zw. maximalem und minimalem Papillendurchmesser	1,52±0,53	1,51±0,36	0,98
Winkel zw. Papillenmaximaler und Horizontalen (°)	72,7±42,3	89,1±37,8	0,29

Tabelle 7: Parameter der Bulbi mit einer axialen Länge  $\leq 27,4$  mm, aufgeteilt in die Glaukom-Gruppe und die Kontrollgruppe

Die multivariate Regressionsanalyse definierte das Vorliegen einer GON als abhängige Variable und den IOD sowie den Papillen-Fovea-Abstand als unabhängige Variablen. Aufgrund zu niedriger statistischer Relevanz ( $p=0,09$ ) wurde der Papillen-Fovea-Abstand als unabhängiger Parameter entfernt, sodass statistisch signifikant das Vorliegen der GON lediglich noch mit einem höheren IOD assoziiert war ( $p=0,04$ ; OR: 1,35; 95%KI: 1,02; 1,80).

Wurde das Anwenden lokaler Antiglaukomatosa in die Liste der unabhängigen Parameter mit aufgenommen, blieb der Zusammenhang zwischen GON und dem höheren IOD weiterhin statistisch signifikant ( $p=0,04$ ).

Bei den Augen mit einer axialen Bulbuslänge größer als 27,4 mm lag bei der Glaukom-Gruppe kein statistisch signifikant höherer IOD vor als bei der Kontrollgruppe, wohl aber eine höhere Prävalenz der Nutzung anti-glaukomatöser Augentropfen ( $p<0,001$ ).

Desweiteren lagen folgende statistisch signifikante Unterschiede zwischen der Glaukom-Gruppe und der Kontrollgruppe vor:

- Höheres Alter ( $p < 0,001$ )
- Längere VDA ( $p < 0,03$ )
- Größere Zone Beta ( $p < 0,001$ )
- Größerer vertikaler und horizontaler Durchmesser der Zone Gamma ( $p < 0,001$ )
- Größerer Papillen-Fovea-Abstand ( $p = 0,001$ )
- Höherer Grad an Fundus Tabulatus ( $p < 0,001$ )
- Größere Anzahl an chorioretinalen Atrophien ( $p = 0,04$ )
- Größerer vertikaler, horizontaler, minimaler und maximaler Papillendurchmesser ( $p < 0,001$ )
- Größeres Verhältnis zwischen maximalem und minimalem Papillendurchmesser ( $p = 0,06$ )
- Größerer Winkel zwischen maximalem Papillendurchmesser und der Horizontalen ( $p = 0,04$ )

Parameter	Glaukom-Gruppe	Kontrollgruppe	p-Wert
n	131	302	
Alter (Jahre)	66,2±11,7	59,5±14,6	<0,001
Intraokulärer Druck (mmHg)	14,4±3,2	14,9±2,5	0,15
Anwendung anti-glaukomatöser Augentropfen (Ja/Nein)	80/51	103/199	<0,001
Axiale Bulbuslänge (mm)	31,2±1,9	29,8±1,5	<0,001
VDA (mm)	7,68±1,86	8,16±1,67	0,03
Winkel Kappa (°)	90±21	90±16	0,96
Fläche Zone Beta (mm <sup>2</sup> )	9,3±8,1	6,2±6,2	0,001
Horizontaler Durchmesser Zone Gamma (mm)	3,76±2,54	3,05±1,81	<0,001
Vertikaler Durchmesser Zone Gamma (mm)	3,80±2,68	2,80±1,82	<0,001
Horizontaler Durchmesser Zone Delta (mm)	2,53±1,57	2,12±1,19	0,009
Vertikaler Durchmesser Zone Delta (mm)	2,93±1,95	2,38±1,38	0,004
Papillen-Fovea-Winkel mit der Horizontalen (°)	8,4±5,3	9,0±5,3	0,28
Papillen-Fovea-Winkel mit	93±86	89±26	0,15

Papillenmaximaler (°)			
Papillen-Fovea-Abstand (mm)	5,99±0,87	5,69±0,69	0,001
Fundus Tabulatus (Grad 1-5)	2,84±0,86	3,22±0,78	<0,001
Anzahl chorioretinaler Läsionen	0,9±1,1	0,7±1,1	0,04
Horizontaler Papillendurchmesser (mm)	1,76±0,50	1,52±0,44	<0,001
Vertikaler Papillendurchmesser (mm)	2,23±0,56	1,95±0,47	<0,001
Minimaler Papillendurchmesser (mm)	1,59±0,45	1,37±0,41	<0,001
Maximaler Papillendurchmesser (mm)	2,48±0,52	2,21±0,43	<0,001
Verhältnis zw. vertikalem und horizontalem Papillendurchmesser	1,32±0,35	1,34±0,34	0,54
Verhältnis zw. maximalem und minimalem Papillendurchmesser	1,63±0,38	1,70±0,43	0,06
Winkel zw. Papillenmaximaler und Horizontalen (°)	86±29	80±27	0,04

Tabelle 8: Parameter der Bulbi mit einer axialen Länge >27,4 mm, aufgeteilt in die Glaukom-Gruppe und die Kontrollgruppe

In der multivariaten Regressionsanalyse mit Vorliegen der GON als abhängige Variable wurden aufgrund zu geringer statistischer Signifikanz folgende unabhängige Parameter entfernt:

- Verhältnis zwischen maximalem und minimalem Papillendurchmesser (p=0,85)
- Horizontaler Papillendurchmesser (p=0,98)
- Vertikaler Durchmesser der Zone Gamma (p=0,68)
- Horizontaler Durchmesser der Zone Delta (p=0,61)
- Anzahl chorioretinaler Atrophien (p=0,58)
- Grad des Fundus Tabulatus (p=0,57)
- Fläche der Zone Beta (p=0,44)
- Horizontaler Durchmesser der Zone Gamma (p=0,96)
- Vertikaler Durchmesser der Zone Delta (p=0,71)
- Vertikaler Papillendurchmesser (p=0,65)

- Maximaler Papillendurchmesser ( $p=0,55$ )
- Papillen-Fovea-Abstand ( $p=0,61$ )
- Winkel zwischen dem maximalem Papillendurchmesser und der Horizontalen ( $p=0,15$ )

Im finalen Modell korrelierte eine höhere Prävalenz der GON statistisch signifikant mit folgenden unabhängigen Parametern:

- Höheres Alter ( $p<0,001$ )
- Größere axiale Bulbuslänge ( $p<0,001$ )
- Kleinerer VDA ( $p=0,009$ )
- Größerer minimaler Papillendurchmesser ( $p=0,002$ )

Parameter	p-Wert	Odds Ratio	95% Konfidenzintervall der OR
Alter (Jahre)	<0,001	1,05	1,03; 1,08
Axiale Bulbuslänge (mm)	<0,001	1,60	1,34; 1,91
Minimaler Papillendurchmesser (mm)	0,009	3,07	1,52; 6,21
VDA (mm)	0,002	0,82	0,71; 0,95

Tabelle 9: Korrelationen der Prävalenz der GON in der multivariaten Analyse bei Augen mit einer axialen Bulbuslänge >27.4 mm

Wurde der IOD in dieses Model als Variable mit aufgenommen, konnte keine Korrelation zur Prävalenz der GON gezeigt werden ( $p=0,97$ ; OR: 1,00; 95%KI: 0,91; 1,10). Wurde zusätzlich noch der Umstand, ob IOD-senkende Augentropfen verwendet werden, inkludiert, korrelierte die Prävalenz der GON mit einer höheren Prävalenz einer antiglaukomatösen Therapie ( $p=0,01$ ; OR: 2,00; 95%KI: 1,18; 3,40), während der IOD damit nicht statistisch signifikant korrelierte ( $p=0,85$ ; OR: 1,01; 95%KI: 0,92; 1,11).

Auch nach Ausschluss der Augen, die mit einer antiglaukomatösen Lokalthherapie behandelt werden, konnte keine Korrelation zwischen der GON und einem erhöhten IOD nachgewiesen werden ( $p=0,43$ ; OR: 0,93; 95%KI: 0,78; 1,11). Es zeigte sich weiterhin eine Korrelation zu höherem Alter ( $p=0,001$ ; OR: 1,07; 95%KI: 1,03; 1,11) und größerer axialer Bulbuslänge ( $p<0,001$ ; OR: 1,70; 95%KI: 1,27; 2,29), während die Korrelationen zu der VDA ( $p=0,86$ ) und dem minimalen Papillendurchmesser ( $p=0,21$ ) nicht länger signifikant waren.

Ähnliche Ergebnisse wurden erzielt, wenn die Gruppe der hochmyopen Augen ab einer axialen Bulbuslänge von größer gleich 26,5 mm definiert wurde.

Korrespondierend hierzu unterschied sich der IOD in der Glaukomgruppe (14.8 mmHg  $\pm$ 2.2 mmHg) nicht signifikant von dem der Kontrollgruppe ohne begleitende GON (14.9 mmHg  $\pm$ 2.5 mmHg) ( $p=0,68$ ), insofern Augen unter IOD-senkender Therapie exkludiert wurden.

Wurde die Anzahl chorioretinaler Atrophien als Indikator für eine myope Makulopathie als Parameter in die multivariate Analyse aufgenommen, konnte keine statistisch signifikante Korrelation zur GON nachgewiesen werden ( $p=0,50$ ).

Wurden die multivariate Analyse wiederholt, nachdem die komplette Probandenpopulation in drei ungefähr gleichgroße Altersgruppen geschichtet wurde (<57 Jahre ( $n = 165$ ), 57-69 Jahre ( $n = 181$ ), >69 Jahre ( $n = 171$ )), zeigte sich ebenfalls, dass die Prävalenz der GON in keiner der Gruppen mit einem erhöhten IOD korrelierte:

- Alter <57 Jahre:  $p=0,38$ ; OR: 0,91; 95%KI: 0,74; 1,12
- Alter 57-69 Jahre:  $p=0,32$ ; OR: 1,07; 95%KI: 0,94; 1,23
- Alter >69 Jahre:  $p=0,30$ ; OR: 1,10; 95%KI: 0,92; 1,31

Eine Korrelation lag hingegen zwischen der Prävalenz der GON und folgenden Parametern vor:

Alter <57 Jahre:

- Höheres Alter ( $p=0,04$ ; OR: 1,10; 95%KI: 1,00; 1,19)
- Größere axiale Bulbuslänge ( $p=0,03$ ; OR: 1,35; 95%KI: 1,03; 1,78)
- Größerer minimaler Papillendurchmesser ( $p=0,04$ ; OR: 3,85; 95%KI: 1,06; 14,00)

Alter 57-69 Jahre:

- Größere axiale Bulbuslänge ( $p<0,001$ ; OR: 1,68; 95%KI: 1,32; 2,13)
- Kürzere VDA ( $p=0,007$ ; OR: 0,71; 95%KI: 0,55; 0,91)
- Größerer minimaler Papillendurchmesser ( $p=0,04$ ; OR: 2,89; 95%KI: 1,05; 7,95)

Alter >69 Jahre:

- Größere axiale Bulbuslänge ( $p=0,001$ ; OR: 1,46; 95%KI: 1,17; 1,82)

Auch ein Einschluss der gesamten Probandenkohorte in die multivariate Analyse zeigte ebenso wenig eine Korrelation zwischen der Prävalenz der GON und dem IOD ( $p=0,33$ ). Hingegen lag eine Korrelation zu folgenden Parametern vor:

- Höheres Alter ( $p<0,001$ ; OR: 1,04; 95%KI: 1,02; 1,06)
- Größere axiale Bulbuslänge ( $p<0,001$ ; OR: 1,45; 95%KI: 1,26; 1,66)
- Kleinere VDA ( $p=0,02$ ; OR: 0,85; 95%KI: 0,73; 0,98)
- Größerer minimaler Papillendurchmesser ( $p=0,002$ ; OR: 2,84; 95%KI: 1,44; 5,59)
- Antiglaukomatöse Therapie mit IOD-senkenden Augentropfen ( $p=0,006$ ; OR: 2,00; 95%KI: 1,22; 13,28)

Wenn lediglich Augen mit einer vorliegenden anti-glaukomatösen Lokalthherapie in die Analyse mit einbezogen wurden, lag weiterhin keine statistisch signifikante Korrelation zwischen der Prävalenz der GON und dem IOD vor ( $p=0,97$ ).

### 3.4 Temporale Gefäßbögen

Für die Untersuchung der temporalen arteriellen Gefäßbögen wurden 456 Augen (230 Probanden) mit einem durchschnittlichen Probandenalter von  $61,2 \pm 14,2$  Jahren (Bereich: 13 - 88 Jahre) hinzugezogen. Die durchschnittliche axiale Bulbuslänge betrug  $29,4 \pm 2,1$  mm (Bereich: 23,2 – 35,3 mm). Der Winkel Kappa war durchschnittlich  $91,3 \pm 17,2^\circ$  (Bereich:  $38,8 - 161,1^\circ$ ) groß und die durchschnittliche VDA betrug  $7,93 \pm 1,71$  mm (Bereich: 2,72 – 12,85 mm).

Die univariate Analyse ergab, dass ein größerer Winkel Kappa statistisch signifikant mit folgenden Parametern korrelierte:

- Kleinere axiale Bulbuslänge ( $p < 0,001$ )
- Größere VDA ( $p < 0,001$ )
- Kleinerer horizontaler ( $p < 0,001$ ) und vertikaler ( $p < 0,001$ ) Durchmesser der Zone Delta
- Kleinerer horizontaler ( $p < 0,001$ ) und vertikaler ( $p < 0,001$ ) Durchmesser der Zone Gamma
- Kleinerer horizontaler ( $p < 0,001$ ) und vertikaler ( $p < 0,001$ ) Gesamtdurchmesser der beiden Zonen Delta und Gamma
- Kleinerer vertikaler Durchmesser der Papille ( $p < 0,001$ )
- Kleinerer maximaler horizontaler ( $p < 0,001$ ) und vertikaler ( $p < 0,001$ ) Durchmesser der größten chorioretinalen Läsion ( $p < 0,001$ ), falls vorhanden
- Kleinere Anzahl an chorioretinalen Läsionen ( $p = 0,002$ )
- Kürzerer Abstand zwischen Fovea und Papille ( $p < 0,001$ )

Keine statistisch signifikante Korrelation konnte hingegen zwischen dem Winkel Kappa und folgenden Parametern gezeigt werden:

- Alter ( $p = 0,21$ )
- Fläche der Zone Beta ( $p = 0,62$ )
- Horizontaler Durchmesser der Papille ( $p = 0,95$ )
- Abstand zwischen Fovea und der temporalen Grenze der Zone Gamma ( $p = 0,94$ )
- Winkel zwischen der Papillen-Fovea-Verbindungsline und der Horizontalen ( $p = 0,49$ )

In der univariaten Analyse wurde der Winkel Kappa um  $2,39^\circ$  kleiner für jeden Millimeter Zunahme der axialen Bulbuslänge.



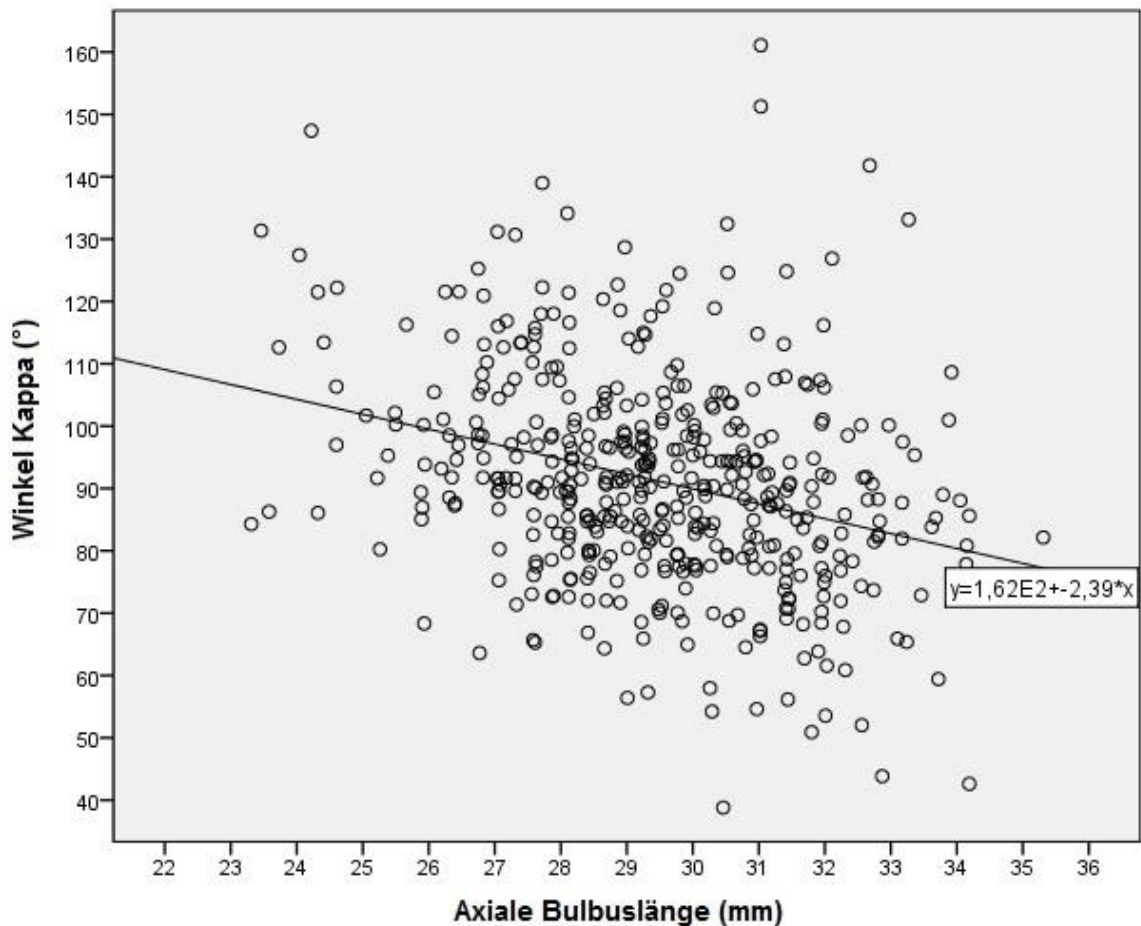


Abbildung 14: Zusammenhang zwischen Winkel Kappa und der axialen Bulbuslänge in der univariaten Analyse

Die multivariate Analyse berücksichtigte den Winkel Kappa als abhängige Variable und alle Parameter als unabhängige Variable, die in der univariaten Analyse mit dem Winkel Kappa signifikant korrelierten. Ein größerer Winkel Kappa war hierbei letztendlich signifikant assoziiert mit folgenden Parametern:

- Kürzere axiale Bulbuslänge ( $p=0,002$ )
- Größere VDA ( $p<0,001$ )
- Kleinerer vertikaler Papillendurchmesser ( $p=0,002$ )
- Größerer maximaler vertikaler Durchmesser der chorioretinalen Läsionen ( $p=0,05$ )
- Kürzerer Abstand zwischen Fovea und Papille ( $p<0,001$ )
- Kleinere Anzahl an chorioretinalen Atrophien innerhalb der arteriellen Gefäßbögen ( $p=0,007$ )

In der multivariaten Analyse wurde der Winkel Kappa um  $1,37^\circ$  kleiner für jeden Millimeter Zunahme der axialen Bulbuslänge.

Parameter	p-Wert	Standardisierter Regressionskoeffizient Beta	Nicht-Standardisierter Regressionskoeffizient B	95% Konfidenzintervall von B	Varianzinflationsfaktor
Abstand Fovea - Papille (mm)	<0,001	-0,22	-4,76	-7,05; -2,46	1,69
Bulbuslänge (mm)	0,002	-0,17	-1,37	-2,23; -0,51	1,69
Vertikaler Abstand zwischen den Gefäßbögen (mm)	<0,001	0,27	2,70	1,85; 3,54	1,05
Vertikaler Durchmesser Papille (mm)	0,002	-0,14	-6,83	-11,1; -2,56	1,08
Anzahl chorioretinaler Läsionen	0,007	-0,13	-2,11	-3,63; -0,58	1,21
Maximaler vertikaler Durchmesser chorioretinaler Läsionen	0,05	0,09	0,92	-0,02; 1,86	1,21

Tabelle 10: Zusammenhang zwischen dem Winkel Kappa und anderen morphometrischen Fundusparametern

In der univariaten Analyse korrelierte die VDA positiv mit folgenden Parametern:

- Niedrigeres Alter ( $p=0,04$ )
- Größere axiale Bulbuslänge ( $p=0,001$ )
- Größerer Winkel Kappa ( $p<0,001$ )
- Größerer horizontaler ( $p=0,001$ ) und vertikaler ( $p=0,01$ ) Durchmesser der Zone Delta
- Größerer horizontaler Durchmesser der Zone Gamma ( $p=0,003$ )
- Größerer horizontaler ( $p<0,001$ ) und vertikaler ( $p=0,03$ ) Gesamtdurchmesser der Zonen Delta und Gamma
- Größerer horizontaler ( $p=0,049$ ) und vertikaler ( $p=0,03$ ) Durchmesser der größten chorioretinalen Atrophie
- Größere Anzahl an chorioretinalen Atrophien ( $p=0,04$ ) innerhalb der arteriellen Gefäßbögen
- Größerer horizontaler ( $p=0,04$ ) und vertikaler ( $p=0,005$ ) Papillendurchmesser
- Größerer Abstand zwischen Fovea und Papille ( $p=0,005$ )

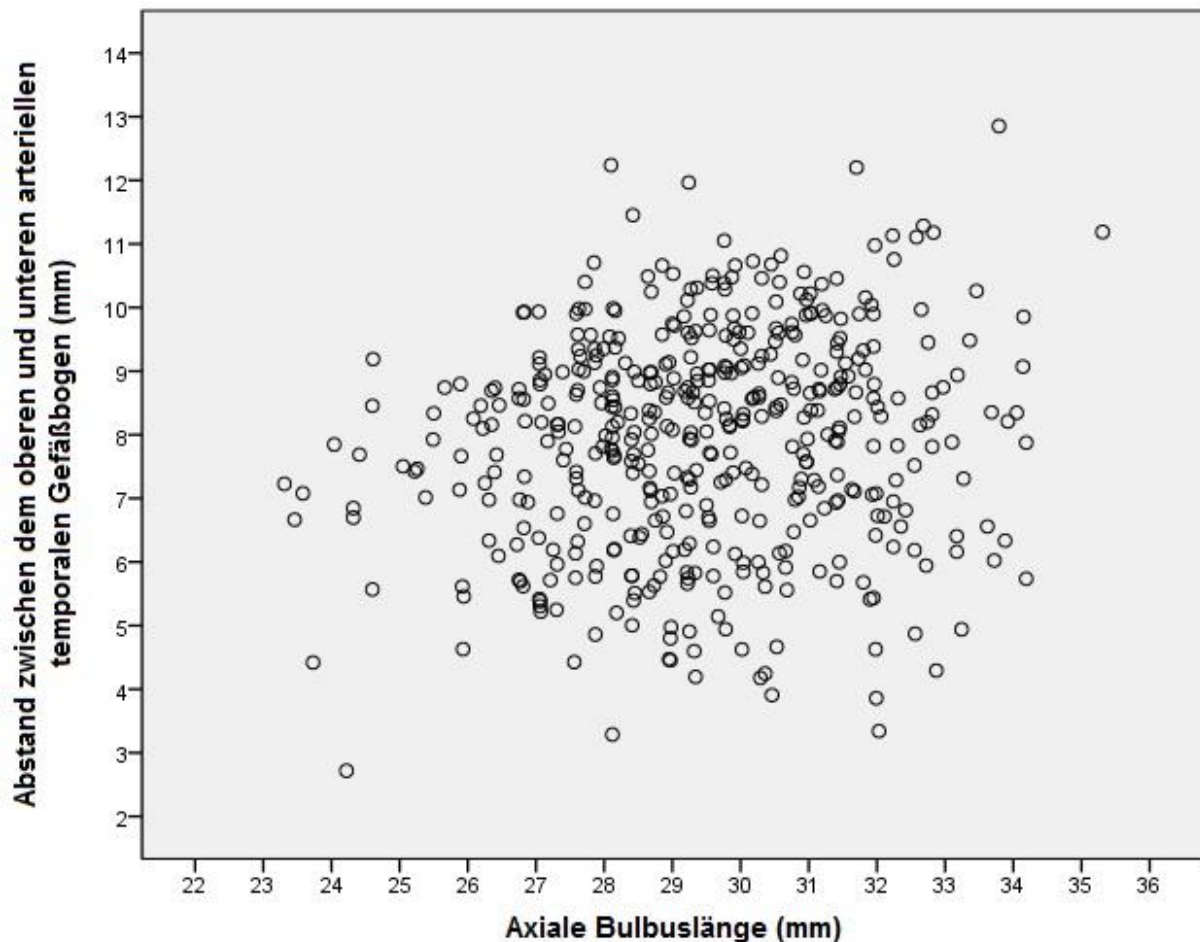


Abbildung 15: Streudiagramm, das den Zusammenhang zwischen dem Abstand der temporalen Gefäßbögen und der axialen Bulbuslänge zeigt

Keine statistisch signifikante Korrelation konnte zwischen der VDA und folgenden Parametern gezeigt werden:

- Fläche der Zone Beta ( $p=0,49$ )
- Vertikaler Durchmesser der Zone Gamma ( $p=0,06$ )
- Abstand zwischen Fovea und der temporalen Grenze der Zone Gamma ( $p=0,83$ )
- Winkel zwischen der Papillen-Fovea-Verbindungslinie und der Horizontalen ( $p=0,52$ )

Die multivariate Analyse mit der VDA als abhängige Variable und allen anderen Parametern als unabhängige Variable, die in der univariaten Analyse eine statistisch signifikante Korrelation zur VDA zeigten, lieferte die Ergebnisse, dass eine größere VDA positiv mit folgenden Parametern korrelierte:

- Größere axiale Bulbuslänge ( $p<0,001$ )
- Größerer Winkel Kappa ( $p<0,001$ )
- Größere Anzahl an chorioretinalen Atrophien ( $p=0,03$ )

Parameter	p-Wert	Standardisierter Regressionskoeffizient Beta	Nicht-Standardisierter Regressionskoeffizient B	95% Konfidenzintervall von B	Varianzinflationsfaktor
Bulbuslänge (mm)	<0,001	0,22	0,18	0,10; 0,25	1,12
Winkel Kappa (°)	<0,001	0,28	0,02	0,02; 0,04	1,11
Anzahl chorioretinaler Läsionen	0,03	0,10	0,16	0,02; 0,31	1,04

Tabelle 11: Zusammenhang zwischen der VDA und anderen morphometrischen Fundusparametern

Wurden Augen, welche Chorioretinale Atrophien aufwiesen, nicht in die Analyse mit einbezogen, so konnte daraufhin kein statistisch signifikanter Zusammenhang mehr zwischen der VDA und der axialen Bulbuslänge nachgewiesen werden ( $p > 0,10$ ).

## 4 DISKUSSION

### 4.1 Parapapilläre Zone Delta und Zone Gamma

Die Analyse der parapapillären Zonen Delta und Gamma ergab, dass die Größe der beiden Zonen jeweils positiv mit dem Abstand der Fovea von der Papille, dem Durchmesser der Papille, dem Verhältnis zwischen dem vertikalen und dem horizontalen Durchmesser der Papille (hinweisend auf eine verstärkte Rotation der Papille um die vertikale Papillenachse), der Anzahl an chorioretinalen Atrophien und der VDA korreliert.

Da der Schwerpunkt dieser Arbeit auf die parapapillären Atrophiezonen gelegt wurde und dies in bislang nur in einer kleinen Anzahl an Arbeiten detailliert untersucht wurde, stellen die Ergebnisse zu einem großen Teil neue Erkenntnisse dar.

Dass der Abstand der Fovea von der Papille bei größer werdendem vertikalem Durchmesser der Zonen Delta und Gamma größer wird, lässt sich insofern erklären, dass in dem Abstand zwischen der Fovea und der Papille ebenso die beiden Zonen Delta und Gamma inkludiert sind und sich daher deren verstärkte Ausprägung direkt auf diesen Abstand auswirkt.

Die direkte Korrelation der Größe der parapapillären Atrophiezonen mit der Größe der Papille ist Ausdruck der Vergrößerung des Sehnervenkopfes, welche im Rahmen einer myopen Axialverlängerung auftritt (Jonas, 2005), welcher sowohl das intra- als auch das parapapilläre Gebiet und somit auch die parapapillären Atrophiezonen umfasst.

Studien ergaben, dass der peripapilläre Skleralring, der die Verbindung zwischen der Lamina Cribrosa und der Sklera außerhalb der Meningen des Nervus opticus darstellt, bei wachsender axialer Länge des Bulbus in seiner Länge zunimmt und in seiner Dicke abnimmt (Jonas et al., 2011; Ren et al., 2009). Funduskopisch entspricht dieses Gebiet der Zone Delta. Histologisch entsprechen die Zonen Delta und Gamma der peripapillären Sklera ohne Vorliegen von Choriokapillaris, Bruchmembran und ohne retinales Pigmentepithel. Zone Delta unterscheidet sich definitionsgemäß von der Zone Gamma durch die Abwesenheit von Blutgefäßen mit einem Durchmesser von größer als 50 µm (Jonas et al., 2012b).

Sowohl Zone Delta als auch Zone Gamma wiesen eine positive Korrelation mit der axialen Bulbuslänge auf. Daraus lässt sich schließen, dass mit größerer axialer Länge die peripapilläre Eröffnung der Bruchmembran vergrößert ist.

Ebenso nahm die Zahl der chorioretinalen Atrophien mit steigender Bulbuslänge zu. Auch diese stellen histologisch einen Defekt in der Bruchmembran dar, weshalb die Korrelation zur Bulbuslänge und Größe der peripapillären Zonen ebenso verdeutlicht, dass axiale Elongation mit vermehrten sekundär bedingten Schäden der makulären Bruchmembran einhergeht (Jonas et al., 2013).

Betrachtet man die Abbildung 12, in der der vertikale Durchmesser der Zonen Delta und Gamma auf die Anzahl der chorioretinalen Atrophien stratifiziert ist, so fällt auf, dass die Zonen Delta und Gamma durchschnittlich betrachtet schon bestehen und sich in ihrer Ausdehnung zunehmend ausprägen, bevor chorioretinale Atrophien nachzuweisen sind.

Innerhalb der Gruppe der Augen ohne vorhandene chorioretinale Atrophien waren sowohl der vertikale Durchmesser der Zone Gamma als auch der Gesamtdurchmesser

der Zonen Delta und Gamma bei Augen mit einer axialen Bulbuslänge von mehr als 27,0 mm signifikant größer als bei Augen mit einer axialen Bulbuslänge von weniger als 27,0 mm.

Abbildung 12 zeigt jedoch, dass ab einer axialen Bulbuslänge, bei der sich chorioretinale Atrophien signifikant häufiger finden lassen, diese mit weiterer Bulbuselongation stärker in ihrer Anzahl als der vertikale Durchmesser der Zonen Delta und Gamma zunehmen.

Dies legt die Annahme nahe, dass im Rahmen des Myopisierungsprozesses die Ausdehnung des posterioren Pols anfangs vordergründig von der Vergrößerung und Ausdünnung der Zonen Delta und Gamma ausgeht und hierdurch eine gegenregulatorische Zugentlastung gewährleistet werden soll. Erst wenn durch diesen Mechanismus keine ausreichende Entlastung mehr gewährleistet werden kann, treten chorioretinale Atrophien als Ausdruck der wachsenden retinalen Zugkräfte auf.

Vorangegangene Studien postulierten, dass die retrograden Zugkräfte, die der Nervus opticus auf die peripapillären Strukturen ausübt, große Relevanz zeigen hinsichtlich der Biomechanik des Sehnervenkopfes und bezüglich der Ausbildung der peripapillären Veränderungen, die mit der axialen Bulbuselongation vergesellschaftet sind (Chang et al., 2017).

Basierend auf orbitale MRT-Aufnahmen in verschiedenen Blickrichtungen und auf dieser Grundlage berechnete biomechanische Modelle konnte gezeigt werden, dass bei hochmyopen Augen während des Blickrichtungswechsels der Sehnerv starke Zugkräfte auf die peripapilläre Region ausübt (Wang et al., 2016b).

Während die Ausprägung der Kräfte, die von den Augenmuskeln während des Blickrichtungswechsels ausgeübt werden, vergleichbar mit denen der extraokulären Muskulatur sind, übt der Zug des Nervus opticus auf den Sehnervenkopf vergleichsweise sehr starke Belastungen auf die peripapillären Strukturen aus. Da die meisten Blickrichtungswechsel in der horizontalen Ebene erfolgen und weitaus seltener in der vertikalen (Wang et al., 2016a), ist ein Großteil der blickrichtungswechselassoziierten Belastungen in der peripapillären Region auf den nasalen und den temporalen Quadranten nachzuweisen, während der superiore und der inferiore Quadrant weitaus weniger stark betroffen sind.

Wenn man annimmt, dass der Zug, der durch den Nervus opticus geschieht, vornehmlich über dessen Dura mater übertragen wird und nicht durch die Pia mater, welche um einiges dünner ist und zudem direkt mit den Nervenfasern des Nervus opticus verbunden ist, würde die Zugkraft vor allem in die Grenzlinie zwischen der Dura mater des Nervus opticus und der posterioren Sklera münden. Diese stellt die periphere Grenze des peripapillären Skleralstegs dar und ist somit wie bereits beschrieben die Grenze zwischen der Zone Delta zur Zone Gamma.

In einem ersten Schritt der elongationsassoziierten Deformierung der peripapillären Region könnten die retrograden Zugkräfte vornehmlich zu einer Ausprägung der Zone Gamma führen. Ein Grund hierfür könnte sein, dass die Zugkräfte zu einer Elongation und Ausdünnung der Skleralschicht führen, während die hinsichtlich ihrer Dehnungsfähigkeit relativ unflexible Bruchmembran, welche nicht mit der posterioren Sklera verbunden ist, sich von der Papillengrenze hinwegbewegt.

Zu einem späteren Stadium könnte der retrograde Zug durch die Dura mater des Nervus opticus so stark sein, dass er sich auch auf den peripapillären Skleralsteg auswirkt und dieser länger und dünner wird. Dies würde letztendlich zur Entstehung und Vergrößerung der Zone Delta führen.

Eine vorangegangene histologische Studie konnte zeigen, dass sich der peripapilläre Skleralsteg bei einer Myopisierung um jeweils um den Faktor 10 ausbreiten und verdünnen kann (Jonas et al., 2011). So konnte der Skleralsteg im Vergleich zu emmetropen Augen statt bis 0,5 mm bis zu 5 mm ausgedehnt sein und dessen Dicke von 500µm auf 50µm reduziert sein.

Diese Ergebnisse sind ebenso vereinbar mit den Ergebnissen der vorliegenden Arbeit, in welcher die Zonen Delta und Gamma üblicherweise im temporalen Quadranten ihre größte Ausdehnung zeigten und die Zone Gamma häufiger nachzuweisen war sowie eine größere Ausdehnung besaß, als die Zone Delta.

Zukünftige Studien sollten aus diesen Gründen weitergehend untersuchen, welche Rolle im Detail die Biomechanik des Nervus opticus auf die Physiologie und Pathophysiologie des Sehnervenkopfes und die Ausbildung sowie die Vergrößerung der peripapillären Atrophiezonen Delta und Gamma spielt.

#### 4.2 Glaukomatöse Optikusneuropathie

Die Gesamtprävalenz der GON betrug an den untersuchten Augen 28,1% (95%-KI: 24,4; 31,7%) mit einem deutlichen Anstieg von 12,2% bei den Augen mit einer axialen Länge von kleiner als 26,5 mm auf 28,5% bei jenen mit einer Länge von mehr als 26,5 mm und auf 42,1% bei jenen mit einer Länge von mehr als 30 mm. Somit konnte eine alterskorrigierte positive Korrelation zwischen der Prävalenz der GON und der Bulbuslänge gezeigt werden. Desweiteren korrelierte die Prävalenz der GON positiv mit dem Durchmesser der Zonen Delta.

Wurde die Größe der parapapillären Zone Delta als unabhängige Variable durch den vertikalen Papillendurchmesser ersetzt, korrelierte die Prävalenz der GON positiv mit dem vertikalen Papillendurchmesser. Es liegt daher die Vermutung nahe, dass der Prävalenzanstieg der GON durch die axiale Elongation bei zunehmender Myopisierung im Rahmen einer Verbreiterung des peripapillären Skleralstegs, welcher das histologische Äquivalent der Zone Delta darstellt, geschieht.

Bestätigend hierzu korrelierte die Prävalenz der GON, welche von der axialen Bulbuslänge abhängig ist, nach Alterskorrektur mit der Papillengröße.

Vorhergehende Studien konnten bereits zeigen, dass die Prävalenz der GON in myopen Bulbi mit größer werdender Bulbuslänge ansteigt (Chihara et al., 1997; Xu et al., 2007). So war auch in der 2007 veröffentlichten Beijing Eye Study bei 4319 untersuchten Probanden die Prävalenz der GON signifikant ( $p < 0,001$ ) höher bei Augen mit einem refraktiven Fehler von mehr als -6 Dioptrien sphärisch als bei solchen Augen mit einem refraktiven Fehler von weniger als -3 Dioptrien sphärisch.

Desweiteren wurde in einer 2015 veröffentlichten Studie von Nagaoka et al. beschrieben, dass in einer Studiengruppe von 172 myopen Probanden mit einer durchschnittlichen axialen Bulbuslänge von  $30,1 \pm 2,3$  mm (Bereich 24,7 – 39,1 mm), die Prävalenz der GON, welche insgesamt 28% betrug, nach Alterskorrektur 3,2 mal höher ( $p < 0,001$ ) war bei Augen mit einer Papillengröße von mehr als  $3,79 \text{ mm}^2$  als bei Augen mit einer definitionsgemäß normalen oder kleinen Papillengröße von weniger als  $1,51 \text{ mm}^2$ .

Der neue Gesichtspunkt der vorliegenden Arbeit stellt dar, dass die Prävalenz der GON bei myopen Augen mit der Größe der Zone Delta korreliert.

Wie bereits beschrieben, stellt diese die Verbindung zwischen der Lamina Cribrosa und der Sklera außerhalb der Optikusmeningen dar. Physiologischerweise (d.h. ohne Vorliegen einer Myopie oder eines Glaukoms) besitzt diese jeweils eine Länge und

Dicke von ca. 0,5 mm und entspricht damit in etwa der Dicke der peripheren Anteile der Lamina Cribrosa (Jonas et al., 2012a). Durch die Funktion als Verbindungsstück zwischen der peripheren Lamina Cribrosa und der posterioren Sklera kann die Zone Delta gewissermaßen als biomechanischer Anker der Lamina Cribrosa angesehen werden (Jonas et al., 2011).

Die im Rahmen der Elongation auftretenden Verdünnung und Verlängerung des peripapillären Skleralstegs respektive der Zone Delta könnte Ursache für die Assoziation mit der Prävalenz der GON sein, da es hierdurch zu einer grundlegenden Veränderung der histomorphologischen Eigenschaften sowie des Druckgradienten entlang der Zone kommt. Es lässt sich ebenso annehmen, dass dieser Zug auf die Lamina Cribrosa übertragen wird, da diese eine direkte Verbindung zur Zone Delta besitzt und sich somit der veränderte Druck- und Kräftegradient direkt auf diese auswirkt.

Durch dieses Modell kann die direkte positive Korrelation zwischen der Prävalenz der GON und der Größe der Zone Delta und eine histologische Veränderung derer als Ursache der erhöhten Neigung für diese Augen, eine GON zu entwickeln, erklärt werden.

Demgegenüber zeigten die Ergebnisse, dass die Prävalenz der GON nicht signifikant abhängig von der Größe der Zone Gamma ist, die wie bereits angesprochen die bruchmembran-freie Zone peripher der Zone Delta (d.h. näher an der Fovea gelegen) darstellt.

Dies lässt sich vornehmlich durch zwei Umstände begründen:

1. Die Sklera, welche histologisch betrachtet in der Zone Gamma vorhanden ist, ist dicker als die des peripapillären Skleralstegs der Zone Delta.
2. Der Abstand zwischen der Lamina Cribrosa und der Zone Gamma ist größer als der Abstand zwischen der Lamina Cribrosa und der Zone Delta.

Somit ist anzunehmen, dass auch Veränderungen der Zone Gamma bei myopen Augen sich bezüglich des Druck- sowie Kraftgradienten auf die Lamina Cribrosa auswirken, diese aber aufgrund der Dicke der Sklera und dem Abstand der Zone Gamma zur Lamina Cribrosa nicht signifikant sind.

Diese festgestellten Ergebnisse können bei weiterer Untersuchung klinisch relevant sein. Bei Patienten mit einer hohen Myopie und der Anwesenheit von der Zone Delta sowie einer vergrößerten Papille kann so rein fundoskopisch eine höhere Neigung identifiziert werden, ein Glaukom zu entwickeln als bei myopen Patienten ohne fundoskopischen Hinweis auf eine Zone Delta oder eine vergrößerte Papille und es sollte sich weiterführende apparative Glaukomdiagnostik wie beispielsweise die Prüfung des 30-2-Gesichtsfeldes oder die Vermessung der Papille und der RNFL-Schicht mittels Papillen-OCT anschließen. Die Arbeit stellt die Notwendigkeit klar, dass der funduskopierende Untersucher klar zwischen Zone Delta und Zone Gamma unterscheiden kann.

#### 4.3 Intraokulärer Druck

Die Untersuchungen hinsichtlich des intraokulären Drucks zeigten, dass bei Augen mit einer axialen Bulbuslänge von kleiner gleich 27,4 mm eine höhere Prävalenz der GON mit einem höheren IOD korreliert, wohingegen bei hochmyopen Augen mit einer Bulbuslänge von größer gleich 27,5 mm nach Korrektur der Papillengröße und des



Alters keine Korrelation zwischen der Prävalenz der GON und dem IOD gezeigt werden konnte.

Ältere Studien konnten bereits eine allgemeine Korrelation zwischen der Prävalenz der GON und der Höhe des IOD zeigen (Heijl et al., 2002), jedoch schlossen diese keine Patienten mit einer hohen Myopie ein oder legten diese Gruppe spezifisch als Hauptuntersuchungsgut fest, sodass der Zusammenhang zwischen der GON und dem IOD (weder als Leerdruck, noch modifiziert durch lokale augendrucksenkende Therapie) bei hochmyopen Augen weiterhin unklar war.

Andere Studien zeigten, dass die hohe Myopie ein Risikofaktor für die Entwicklung einer GON darstellt (Mitchell et al., 1999), doch auch diese betrachteten nicht näher, ob und inwiefern die Prävalenz der GON bei diesem spezifischen Probandengut mit hochmyopen Augen mit der Höhe des IOD assoziiert ist.

Klinische Studien und auch die klinische Praxis zeigten deutlich, dass eine Vielzahl von Patienten mit diagnostizierter GON einen IOD innerhalb des definierten Normbereichs von 10 mmHg – 21 mmHg aufweist, weshalb der Begriff des Normaldruckglaukoms eingeführt wurde. Nichtsdestotrotz weisen auch diese Patienten - trotz Vorliegens eines definitionsgemäß normwertigen IOD - einen höheren Augeninnendruck auf, als Patienten, die nicht an einer GON erkrankt sind (Anderson et al., 2003).

Die Ergebnisse der vorliegenden Arbeit legen nahe, dass der Umstand, dass die Prävalenz der GON mit der Höhe des IOD korreliert zwar für emmetrope Augen, jedoch unabhängig von der Nutzung antiglaukomatöser Augentropfen nicht für hochmyope Augen gilt.

Per Definition erfüllten die untersuchten Augen morphologisch die Kriterien, um eine GON annehmen zu können, sie wiesen nämlich einen pathologisch verdünnten neuroretinalen Randsaum auf oder zeigten pathologische Kerben im inferioren oder im superioren Gebiet des Randsaums mit einer vergrößerten Papillenexcavation und Gefäßkinking am Excavationrand.

Wenn die Prävalenz der GON bei hochmyopen Augen jedoch keine Korrelation mit der Höhe des IOD zeigt, ist zu überlegen, ob die vorliegenden Veränderungen tatsächlich Folge eines glaukomatösen Geschehens sind oder ob die Terminologie aufgrund des zugrundeliegenden Pathomechanismus eine gänzlich andere sein sollte.

Zur Ursachenabklärung erscheinen prospektive randomisierte Studien sinnvoll, die folgende Fragen genauer betrachten:

1. Einfluss von augeninnendrucksenkender Therapie auf hochmyope Augen mit Papillen von glaukomtypischer Morphologie
2. Weisen hochmyope Augen mit einem IOD, welcher geringer ist, als der physiologische Bereich, eine niedrigere Prävalenz von GON auf?

Wie bereits im Kapitel „Glaukomatöse Optikusneuropathie“ angesprochen wurde, ist ein möglicher Grund für die Diskrepanz zwischen der Prävalenz der GON und Höhe des IOD, dass auch noch andere Mechanismen im Zuge der Myopisierung des Augapfels zu einer Pathologie der Papille führen können, wie beispielsweise eine Vergrößerung der Papillenfläche, eine Aufweitung der peripapillären Bruch-Membran-

Eröffnung und ihre Verschiebung Richtung der makulären Region sowie eine Ausdünnung sowie Verlängerung der peripapillären Choroidea.

Vor allem die Verdünnung und die Ausdehnung der Lamina Cribrosa und des peripapillären Skleralstegs und der damit einhergehende steilere Druckgradient entlang ihrer Ausbreitung scheint ein wichtiger Risikofaktor für die Entwicklung der myopischen Papille darzustellen, ebenso wie die erhöhte Spannung der Dura Mater des Nervus Opticus, die sich auf den Sehnervkopf überträgt (Wang et al., 2017).

Der peripapilläre Skleralsteg stellt den biomechanischen Ankerpunkt der Lamina cribrosa dar und jegliche Änderung der Proportionen könnte zu einer Änderung dieser wichtigen biomechanischen Eigenschaften führen.

Vor diesem Hintergrund könnte auch die unterschiedlich ausgeprägte sklerale Dehnungsstärke bei myopen gegenüber emmetropen Augen eine wichtige Rolle hinsichtlich der verstärkten Anfälligkeit der hochmyopen Papille spielen. Auch die durch die Elongation hervorgerufene Vergrößerung und Verdünnung des Sehnervkopfs selbst könnte mit ursächlich sein.

#### 4.4 Temporale Gefäßbögen

Die Ergebnisse der Untersuchung zeigten, dass der Winkel Kappa (Durchschnittswert:  $91,3^\circ \pm 17,2^\circ$ ) zwischen dem oberen und dem unteren arteriellen temporalen Gefäßbogen mit wachsender axialer Bulbuslänge und größer werdendem Abstand zwischen der Fovea von der Papille kleiner wird.

Demgegenüber ist die VDA (Mittelwert:  $7,93 \pm 1,71$  mm) unabhängig von diesen beiden Parametern, sofern Augen mit innerhalb der Gefäßbögen gelegenen chorioretinalen Atrophien nicht in die Betrachtung mit einbezogen werden.

Diese Ergebnisse legen die Annahme nahe, dass die axiale Elongation des Bulbus assoziiert ist mit einer Verkleinerung des Winkels Kappa und einer Vergrößerung des Abstands zwischen Fovea und Papille, jedoch mit keiner relevanten Veränderung der VDA.

Weiterführend zeigte sich, dass der Winkel Kappa eine negative Korrelation zu der Länge der Zonen Delta und Gamma aufwies, jedoch keine Korrelation zu der Länge des Abstands zwischen der Fovea und der temporalen Grenze der Zone Gamma. Der Abstand zwischen Fovea und der temporalseitigen Grenze der Zone Gamma korrelierte auch nicht mit der axialen Bulbuslänge ( $p=0,19$ ), während die Längen der Zonen Delta und Gamma signifikant mit dieser korrelierten ( $p<0,001$ ).

Daraus lässt sich folgende Schlussfolgerung ableiten: Die im Rahmen der axialen Elongation auftretende Verlängerung des Abstands zwischen der Fovea und der Papille geht in hohem Maße von einer Verbreiterung der Zonen Delta und Gamma aus, während die Länge zwischen Fovea und temporalseitiger Gammagrenze annähernd konstant bleibt und dementsprechend nicht signifikant zur Verlängerung des Fovea-Papillen-Abstandes beiträgt.

Eine axiale Elongation des Bulbus führt demzufolge zu einer Verkleinerung des Winkels Kappa, die durch eine Verlängerung des Abstands zwischen Fovea und Papille verursacht wird, die wiederum maßgeblich von einer Verbreiterung der Zonen Delta und Gamma ausgeht.

Im Gegensatz dazu bleiben die Regionen um die horizontale makuläre Bruch-Membran (d.h. dem Gebiet zwischen Fovea und temporalseitiger Gammagrenze – die

Zone Gamma ist histologisch definiert als eine Zone welche frei von Bruch-Membran ist) und die vertikale makuläre Bruch-Membran (d.h. dem Gebiet zwischen den beiden arteriellen temporalen Gefäßbögen bei Augen ohne eine chorioretinale Atrophie, die einen lokalen Defekt der Bruch-Membran darstellt) weitestgehend unbeeinflusst von der Elongation und erfahren keine wesentliche Verlängerung ihrer Ausdehnung.

Das Ergebnis, dass die VDA von der Bulbuselongation unbeeinflusst bleibt, deckt sich mit den Resultaten einer im Jahr 2015 durchgeführten Studie, in der die Makula-OCT-Schichtaufnahmen von 322 Patienten hinsichtlich der Ausdehnung der makulären Bruch-Membran untersucht wurden (Jonas et al., 2015a). Auch hier zeigte sich, dass diese nicht mit der axialen Bulbuslänge korreliert. Zudem konnte in dieser Arbeit gezeigt werden, dass ebenso wenig der Abstand zwischen der Fovea und der temporalseitigen Grenze der Zone Gamma mit der axialen Bulbuslänge korreliert. Ebenfalls wurde in einer Studie gezeigt, dass die histologisch ausgewertete Dichte der Zellen des retinalen Pigmentepithels in der makulären Region unabhängig von der axialen Bulbuslänge ist (Jonas et al., 2017a). Dieser Umstand deckt sich mit dem Ergebnis dieser Arbeit, dass die VDA unabhängig von der axialen Bulbuslänge ist und daher bei konstanter Zahl der Zellen des retinalen Pigmentepithels keine Änderung der Zelldichte durch eine Änderung der VDA bedingt werden könnte.

Aufgrund dieser Ergebnisse ist anzunehmen, dass die Bulbuselongation im Rahmen der Myopisierung vor allem durch eine verstärkte Bildung von Bruch-Membran im retro-äquatorialen Bereich ausgeht und hieraus eine verminderte Dichte des retinalen Pigmentepithels und eine Verdünnung der Retinaschicht in diesem Bereich resultiert (Jonas et al., 2017b).

Die Dichte des makulären retinalen Pigmentepithels und die Dicke der makulären Retinaschicht bleibt hingegen weitestgehend konstant. Dieser Vorgang könnte eine Reaktion im Zuge der Myopisierung darstellen, um die Dichte der zentralen Photorezeptoren und damit das zentral maximal erreichbare Auflösungsvermögen unabhängig von der Elongation annähernd konstant zu halten.

Bestätigend dazu zeigte eine Studie, dass der am besten korrigierte Visus von myopen und hyperopen Augen ohne Vorliegen einer myopischen Retinopathie unabhängig von der axialen Bulbuslänge ist (Shao et al., 2014).

Analog zu dem Ergebnis, dass der Winkel Kappa mit steigender Elongation kleiner wird, kam eine andere Studie zu der Erkenntnis, dass der Winkel zwischen dem superiotemporalen und inferiotemporalen RNFL-Bündel (Mittelwert:  $121^\circ \pm 16^\circ$ ) negativ mit der axialen Länge korreliert (Leung et al., 2012).

Die VDA korreliert den Ergebnissen der vorliegenden Arbeit zufolge positiv mit der axialen Bulbuslänge, wenn Augen mit vorliegenden chorioretinalen Atrophien nicht aus der Betrachtung ausgeschlossen wurden. Da diese einen Defekt vornehmlich in der makulären Bruch-Membran darstellen (Ohno-Matsui et al., 2016), liegt der Pathomechanismus nahe, dass diese Defekte zu einer Vergrößerung der Region innerhalb der arteriellen Gefäßbögen führen und damit eine Vergrößerung der VDA bedingen. Bestätigend zu dieser Annahme wird die VDA größer mit steigender Anzahl an chorioretinalen Atrophien und mit größer werdendem vertikalem Durchmesser derer.

Weder der Winkel Kappa noch die VDA und die axiale Bulbuslänge ( $p=0,35$ ) korrelieren mit dem Winkel zwischen der Fovea-Papillen-Verbindung und der

Horizontalen. Die Abwesenheit letztgenannter Korrelation deckt sich mit den Ergebnissen der Beijing Eye Study (Jonas et al., 2015b). Auch diese konnte zeigen, dass keine Korrelation zwischen dem Fovea-Papillen-Winkel und der axialen Bulbuslänge besteht. Dies führt zu folgender Annahme:

Die Veränderungen, die eine Myopisierung am hinteren Pol hervorruft, geschehen in einer symmetrischen Weise gleichermaßen am superioren und inferioren Teil der perimakulären Region und sie bedingen bei Augen ohne vorliegende myope chorioretinale Atrophien keine wesentlichen Änderungen der Abstände und der Längenverhältnisse der Retina und der Bruch-Membran in der perimakulären Region.

#### 4.5 Stärken und Limitationen der Arbeit

Die Studienteilnehmer stammten allesamt aus dem Patientengut der High Myopia Clinic der Tokyo Medical and Dental University, sodass die Studienpopulation aufgrund der Selektionsbias nicht repräsentativ für die allgemeine myope und hochmyope Population sein könnte. Dementsprechend könnten auch die Messdaten bezüglich der Zonen Delta und Gamma nicht in vollem Umfang repräsentativ sein für die allgemeine myope Population.

Weiterführend ist zu bedenken, dass die Studienpopulation ausschließlich Japaner beinhaltete. Den interethnischen Unterschieden ist Gewicht beizulegen, wenn die Ergebnisse auf andere Länder oder Weltregionen bezogen werden sollen. Nichtsdestotrotz ist anzumerken, dass die Probanden die Klinik primär aufgrund ihrer Myopie aufsuchten und nicht aufgrund anderer Erkrankungen wie beispielsweise GON.

Die Analyse der Fundi erfolgte ausschließlich anhand von Fundusfotografien - aufgrund des retrospektiven Designs der Arbeit waren leider keine OCT-Aufnahmen verfügbar. Dies erschwerte mehrere Punkte:

Erstens konnten die Zonen Delta, Gamma und Delta nicht derart genau wie anhand von hochauflösenden OCT-Aufnahmen differenziert werden, da diese histologisch durch die An- oder Abwesenheit von Bruch-Membran und Retinalem Pigmentepithel definiert sind. Nichtsdestotrotz konnten die Zonen aufgrund ihrer typischen Morphologie im Vergleich zu anderen parapapillären Regionen mit intakter Bruch-Membran gut identifiziert werden. Weitere Studien sollten folgen, die die parapapilläre Regionen mittels OCT-Aufnahmen untersuchen und dadurch eine noch genauere Abgrenzung der einzelnen Zonen ermöglichen.

Zweitens konnten aus demselben Grund chorioretinale Atrophien mit einhergehendem Defekt der makulären Bruch-Membran nicht deutlich von solchen ohne einen Bruch-Membran-Defekt differenziert werden. Dennoch korrelierte die Anzahl der chorioretinalen Atrophien signifikant mit dem Abstand zwischen den Gefäßbögen, weshalb dieser Umstand die Ergebnisse der vorliegenden Arbeit und die daraus gezogenen Rückschlüsse weiter bestärkt.

Drittens ließ sich auch der Sehnervkopf nicht anhand von Papillen-OCT- sowie RNFL-Aufnahmen hinsichtlich der Fragestellung, ob eine GON vorliegt oder nicht, beurteilen. Hier ist jedoch allgemein die Verlässlichkeit von OCT-Bildern bei der Mehrheit der hochmyopen Augen zu hinterfragen.

Hinsichtlich der GON ist ferner anzumerken, dass auch keine Gesichtsfelduntersuchungen in die Diagnosestellung mit einbezogen wurden.

Demgegenüber ist jedoch anzumerken, dass solche perimetrischen Ergebnisse bei einem hochmyopen Patientengut täuschen können, da Gesichtsfelddefekte hier auch durch eine Vielzahl anderer Ursachen neben der GON, wie beispielsweise chorioretinale Läsionen oder andere retinale Veränderungen, verursacht werden können.

Nichtsdestotrotz ist auch aufgrund der immer noch recht diskussionsreichen allgemein akzeptierten Definition einer GON von einer gewissen Unsicherheit in der Unterscheidung zwischen physiologischen und glaukomatös veränderten Sehnervköpfen auszugehen.

Der IOD wurde aus zwei Gründen nicht als Diagnosekriterium für die GON hinzugezogen. Erstens zeigten Studien, dass ein einzeln gemessener IOD-Wert auch bei der Mehrzahl der Patienten mit einer diagnostizierten GON in den meisten Fällen innerhalb des Normbereichs liegt (Xu et al., 2008). Zweitens diente er als Hauptzielparameter und schied deshalb zur Diagnoseentscheidung aus. Diese wurde allein durch die Morphologie des Neuroretinalen Randsaums erhoben. Die Diagnose GON wurde dann gestellt, wenn dieser eindeutige glaukomatöse Veränderungen in Form von umschriebenen Einkerbungen, die fast bis an den Papillenrand reichten oder einen annähernd kompletten Verlust dessen aufwies. Sehr frühe Glaukomstadien ohne bereits ausgebildete Defekte des Neuroretinalen Randsaums könnten als nicht-glaukomatös klassifiziert worden sein, weshalb diese Limitation der Studie die Ergebnisse und Rückschlüsse dieser Arbeit bestärkt, da die aufgefallene hohe Prävalenz der GON bei hochmyopen Augen in Realität noch höher sein dürfte, als hier angegeben.

Leider waren keine Daten über die zentrale Dicke der Cornea verfügbar, weshalb der applanationstonometrisch gemessene IOD nicht über die Corneadicke korrigiert werden konnte (Wolfs et al., 1997). Es ist anzumerken, dass gezeigt werden konnte, dass die zentrale Dicke der Cornea unabhängig von der axialen Bulbuslänge ist (Nangia et al., 2010), weshalb die fehlende Korrektur zwar eine höhere Variabilität der IOD-Werte verursacht haben könnte, eine Beeinflussung der Ergebnisse und den Rückschlüssen aus diesen jedoch nicht anzunehmen ist.

Einige wenige Papillenfotos konnten nicht stereoskopisch beurteilt werden, da von diesen nur jeweils eine Aufnahme vorhanden war. In der Regel waren jedoch mindestens zwei Bilder von jeder Papille vorhanden, sodass die meisten Papillen auf stereoskopische Weise beurteilt werden konnten.

Wie bereits besprochen wurde, konnte in dieser Arbeit kein Zusammenhang zwischen der Prävalenz der GON und dem IOD bei hochmyopen Augen gezeigt werden. Dies beweist aber nicht, dass überhaupt kein Zusammenhang zwischen diesen beiden Werten besteht. Es wäre denkbar, dass hochmyope Augen einen deutlich niedrigeren Cut-Off an IOD-Werten besitzen, ab dem der IOD einen Risikofaktor für die GON darstellt. Beispielsweise könnte es vielleicht nötig sein, bei hochmyopen Augen den IOD therapeutisch unter 10 mmHg zu halten, um das Fortschreiten einer GON zu verzögern. Möglicherweise wird durch die elongationsbedingte Dehnung und Verdünnung des Sehnervkopfs und der parapapillären Region eine GON so sehr begünstigt, dass schon definitionsgemäß normwertige Drücke von 10-21mmHg oder gar von weniger als 10mmHg ausreichen, um diese voranschreiten zu lassen. Solch niedrige IOD-Werte wurden in der Population der Studienteilnehmer aber nur sehr

selten gemessen, sodass eine Korrelation zwischen niedrigerem IOD und der Prävalenz der GON nicht ausgeschlossen werden kann.

Auch das Alter der Probanden ist zu bedenken. Jüngere Patienten, die als nicht-glaukomatös klassifiziert wurden - insbesondere solche mit einer axialen Bulbuslänge von mehr als 27,4 mm, und welche jünger waren als solche Probanden mit einer diagnostizierten GON - könnten in späteren Jahren noch eine GON entwickeln.

Die GON-Subgruppe wies im direkten Vergleich zu der Kontrollgruppe ohne vorliegende GON eine statistisch signifikant höhere Prävalenz an antiglaukomatöser Lokaltherapie auf, während der IOD sich nicht signifikant zwischen den beiden Gruppen bei Augen mit einer axialen Länge von mehr als 27,4 mm unterschied. Dies könnte ein Hinweis darauf sein, dass der fehlende Unterschied bezüglich des IOD durch die höhere Prävalenz der IOD-senkenden Therapie in der Glaukomgruppe hervorgerufen sein könnte. Hier ist jedoch gegenüberzustellen, dass bei der multivariaten Analyse auch nach Korrektur der Prävalenz der antiglaukomatösen Therapie der IOD nicht signifikant mit der Glaukomgruppe oder der Kontrollgruppe assoziiert war.

Der Umstand, dass die Zonen Delta und Gamma anhand von zweidimensionalen Projektionen des Fundus bestimmt wurden, macht folgende Überlegungen nötig: Aufgrund des größeren Papillen-Fovea-Abstands bei Augen mit größerer axialer Bulbuslänge ist ein nasalseitiges Wandern des Sehnervkopfs anzunehmen (hierfür spricht auch der vergrößerte Papillen-Fovea-Abstand) und infolgedessen ein schräg einfallender Blick des Untersuchers auf die parapapilläre Region mit einer relativen Verkürzung der horizontalen Längenverhältnisse (Schräger Sehnerveneintritt). Diese Annahme wird bestärkt durch das gemessene Verhältnis des vertikalen Papillendurchmessers zum horizontalen in Höhe von  $1,31 \pm 0,34$  (s. Seite 20). Dieser Umstand wird durch eine Studie aus dem Jahre 2015 bestätigt (Dai et al., 2015). Folglich wurden die Messungen der horizontalen Abstände stärker durch die Elongation und den veränderten Grad der Betrachtung beeinflusst als die vertikalen und die Papille erscheint beim zweidimensionalen Aufblick vertikal oval deformiert. Dementsprechend sind allgemein die vertikalen papillären und parapapillären Messdaten reliabler als die horizontalen.

Leider existiert derzeit noch kein Algorithmus, um diesen veränderten Winkel der Blickrichtung und die veränderten Längenverhältnisse am Fundus zu korrigieren. Eine zukünftige Entwicklung dessen erscheint unter Nutzung der gegebenen Daten - insbesondere der axialen Bulbuslänge - unter anderem aufgrund der angesprochenen Problematik sinnvoll.

## 5 ZUSAMMENFASSUNG

Das Ziel der vorliegenden Arbeit stellt eine retrospektive Betrachtung und Analyse von morphologischen Parametern des Fundus hochmyoper Augen von Patienten dar, die zwischen Januar und Dezember 2012 die High Myopia Clinic der Tokyo Medical and Dental University aufsuchten. Dazu wurden die Fundusfotografien hinsichtlich der Papillengröße, der Lage der Makula zur Papille, der Lage und des Abstands des oberen und unteren arteriellen Gefäßbogens, der Ausdehnung der Zonen Delta, Gamma und Beta und der Anzahl und der Ausdehnung chorioretinaler Atrophien vermessen. Außerdem flossen der intraokuläre Druck mit oder ohne antiglaukomatöser Lokalthherapie, sowie der Umstand, ob eine Glaukomatöse Optikusneuropathie vorliegt, in die Ergebnisse mit ein.

Die statistische Auswertungen ergaben, dass die Ausdehnungen der Zonen Delta und Gamma genauso wie die Anzahl und Größe der chorioretinalen Atrophien eine positive Korrelation mit der axialen Bulbuslänge aufweisen, die beiden peripapillären Atrophiezonen aber durchschnittlich betrachtet schon bei deutlich kürzeren Augen vorliegen als die chorioretinalen Atrophien, weshalb angenommen werden kann, dass eine Elongation anfangs vordergründig durch eine Vergrößerung der peripapillären Zonen geschieht. Dies wird dadurch bestätigt, indem gezeigt werden konnte, dass der im Zuge der Myopisierung wachsende Abstand zwischen Papille und Fovea vordergründig von der Verbreiterung dieser beiden Zonen ausgeht und der Abstand zwischen Fovea und temporalseitiger Grenze der Zone Gamma unabhängig von der Bulbuslänge ist. Mit der Vergrößerung der peripapillären Zonen steigt die Rate an Glaukomatösen Optikusneuropathien. Ursächlich hierfür könnten die veränderten biomechanischen Eigenschaften des peripapillären Skleralstegs sein, dessen histologisches Äquivalent die Zone Delta darstellt.

Ein weiteres Ergebnis stellt die Beobachtung dar, dass bei Augen mit einer axialen Bulbuslänge von mehr als 27,5 mm keine Korrelation zwischen dem Intraokulardruck und der Prävalenz der Glaukomatösen Optikusneuropathie besteht.

Die genauere Betrachtung der temporalen Gefäßbögen zeigte, dass der Winkel Kappa, also der Austrittswinkel der beiden Arterienbögen aus der Papille, kleiner wird mit steigender Bulbuslänge entsprechend des größer werdenden Abstands zwischen Fovea und Papille und dass der Abstand zwischen den beiden Gefäßbögen unabhängig von der Bulbuslänge ist, insofern Augen mit chorioretinalen Atrophien ausgeschlossen werden.

Aus diesen beiden Beobachtungen lässt sich ableiten, dass sowohl die horizontale als auch die vertikale makuläre Bruch-Membran von einer Elongation weitestgehend unbeeinflusst zu sein scheint und nicht wesentlich am Prozess der Verlängerung des posterioren Pols beteiligt ist.

Diese Ergebnisse haben diverse Konsequenzen, die im klinischen Alltag relevant sein können. Erstens könnten die peripapillären Zonen Delta und Gamma einen direkten Risikofaktor für die Entwicklung einer Glaukomatösen Optikusneuropathie darstellen und zeitlich vor dieser erkennbar und damit prognostisch und therapeutisch relevant sein.

Der aufmerksamen und regelmäßigen funduskopischen Evaluation des myopen Fundus durch den Untersucher mit besonderem Blick auf diese Zonen sollte daher ein großer Stellenwert zugeschrieben werden.

## 6 LITERATURVERZEICHNIS

Anderson, D.R., Drance, S.M., and Schulzer, M. (2003). Factors that predict the benefit of lowering intraocular pressure in normal tension glaucoma. *American journal of ophthalmology* 136, 820-829.

Atchison, D.A., Pritchard, N., Schmid, K.L., Scott, D.H., Jones, C.E., and Pope, J.M. (2005). Shape of the retinal surface in emmetropia and myopia. *Investigative ophthalmology & visual science* 46, 2698-2707.

Bennett, A.G., Rudnicka, A.R., and Edgar, D.F. (1994). Improvements on Littmann's method of determining the size of retinal features by fundus photography. *Graefe's archive for clinical and experimental ophthalmology = Albrecht von Graefes Archiv für klinische und experimentelle Ophthalmologie* 232, 361-367.

Chang, L., Pan, C.W., Ohno-Matsui, K., Lin, X., Cheung, G.C., Gazzard, G., Koh, V., Hamzah, H., Tai, E.S., Lim, S.C., *et al.* (2013). Myopia-related fundus changes in Singapore adults with high myopia. *American journal of ophthalmology* 155, 991-999.e991.

Chang, M.Y., Shin, A., Park, J., Nagiel, A., Lalane, R.A., Schwartz, S.D., and Demer, J.L. (2017). Deformation of Optic Nerve Head and Peripapillary Tissues by Horizontal Duction. *American journal of ophthalmology* 174, 85-94.

Chihara, E., Liu, X., Dong, J., Takashima, Y., Akimoto, M., Hangai, M., Kuriyama, S., Tanihara, H., Hosoda, M., and Tsukahara, S. (1997). Severe myopia as a risk factor for progressive visual field loss in primary open-angle glaucoma. *Ophthalmologica Journal international d'ophtalmologie International journal of ophthalmology Zeitschrift für Augenheilkunde* 211, 66-71.

Dai, Y., Jonas, J.B., Ling, Z., and Sun, X. (2015). Ophthalmoscopic-Perspectively Distorted Optic Disc Diameters and Real Disc Diameters. *Investigative ophthalmology & visual science* 56, 7076-7083.

Daien, V., Le Pape, A., Heve, D., Carriere, I., and Villain, M. (2015). Incidence and Characteristics of Cataract Surgery in France from 2009 to 2012: A National Population Study. *Ophthalmology* 122, 1633-1638.

Heijl, A., Leske, M.C., Bengtsson, B., Hyman, L., Bengtsson, B., and Hussein, M. (2002). Reduction of intraocular pressure and glaucoma progression: results from the Early Manifest Glaucoma Trial. *Archives of ophthalmology (Chicago, Ill : 1960)* 120, 1268-1279.

Holden, B.A., Fricke, T.R., Wilson, D.A., Jong, M., Naidoo, K.S., Sankaridurg, P., Wong, T.Y., Naduvilath, T.J., and Resnikoff, S. (2016). Global Prevalence of Myopia and High Myopia and Temporal Trends from 2000 through 2050. *Ophthalmology* 123, 1036-1042.

Hopf, S., and Pfeiffer, N. (2016). [Epidemiology of myopia]. *Der Ophthalmologe : Zeitschrift der Deutschen Ophthalmologischen Gesellschaft*.



- Jonas, J.B. (2005). Optic disk size correlated with refractive error. *American journal of ophthalmology* 139, 346-348.
- Jonas, J.B., Jonas, R.A., Jonas, S.B., and Panda-Jonas, S. (2012a). Lamina cribrosa thickness correlated with peripapillary sclera thickness. *Acta ophthalmologica* 90, e248-250.
- Jonas, J.B., Jonas, S.B., Jonas, R.A., Holbach, L., Dai, Y., Sun, X., and Panda-Jonas, S. (2012b). Parapapillary atrophy: histological gamma zone and delta zone. *PloS one* 7, e47237.
- Jonas, J.B., Jonas, S.B., Jonas, R.A., Holbach, L., and Panda-Jonas, S. (2011). Histology of the parapapillary region in high myopia. *American journal of ophthalmology* 152, 1021-1029.
- Jonas, J.B., Ohno-Matsui, K., Holbach, L., and Panda-Jonas, S. (2017a). Retinal pigment epithelium cell density in relationship to axial length in human eyes. *Acta ophthalmologica* 95, e22-e28.
- Jonas, J.B., Ohno-Matsui, K., Jiang, W.J., and Panda-Jonas, S. (2017b). BRUCH MEMBRANE AND THE MECHANISM OF MYOPIZATION: A New Theory. *Retina* (Philadelphia, Pa).
- Jonas, J.B., Ohno-Matsui, K., Spaide, R.F., Holbach, L., and Panda-Jonas, S. (2013). Macular Bruch's membrane defects and axial length: association with gamma zone and delta zone in peripapillary region. *Investigative ophthalmology & visual science* 54, 1295-1302.
- Jonas, J.B., Wang, Y.X., Zhang, Q., Liu, Y., Xu, L., and Wei, W.B. (2015a). Macular Bruch's Membrane Length and Axial Length. The Beijing Eye Study. *PloS one* 10, e0136833.
- Jonas, R.A., Wang, Y.X., Yang, H., Li, J.J., Xu, L., Panda-Jonas, S., and Jonas, J.B. (2015b). Optic Disc - Fovea Angle: The Beijing Eye Study 2011. *PloS one* 10, e0141771.
- Kim, Y.C., Moon, J.S., Park, H.L., and Park, C.K. (2018). Three Dimensional Evaluation of Posterior Pole and Optic Nerve Head in Tilted Disc. *Scientific reports* 8, 1121.
- Leung, C.K., Yu, M., Weinreb, R.N., Mak, H.K., Lai, G., Ye, C., and Lam, D.S. (2012). Retinal nerve fiber layer imaging with spectral-domain optical coherence tomography: interpreting the RNFL maps in healthy myopic eyes. *Investigative ophthalmology & visual science* 53, 7194-7200.
- Littmann, H. (1982). [Determination of the real size of an object on the fundus of the living eye]. *Klinische Monatsblätter für Augenheilkunde* 180, 286-289.
- Manjunath, V., Shah, H., Fujimoto, J.G., and Duker, J.S. (2011). Analysis of peripapillary atrophy using spectral domain optical coherence tomography. *Ophthalmology* 118, 531-536.

Mitchell, P., Hourihan, F., Sandbach, J., and Wang, J.J. (1999). The relationship between glaucoma and myopia: the Blue Mountains Eye Study. *Ophthalmology* 106, 2010-2015.

Moriyama, M., Ohno-Matsui, K., Modegi, T., Kondo, J., Takahashi, Y., Tomita, M., Tokoro, T., and Morita, I. (2012). Quantitative analyses of high-resolution 3D MR images of highly myopic eyes to determine their shapes. *Investigative ophthalmology & visual science* 53, 4510-4518.

Na, J.H., Moon, B.G., Sung, K.R., Lee, Y., and Kook, M.S. (2010). Characterization of peripapillary atrophy using spectral domain optical coherence tomography. *Korean journal of ophthalmology : KJO* 24, 353-359.

Nagaoka, N., Jonas, J.B., Morohoshi, K., Moriyama, M., Shimada, N., Yoshida, T., and Ohno-Matsui, K. (2015). Glaucomatous-Type Optic Discs in High Myopia. *PloS one* 10, e0138825.

Nangia, V., Jonas, J.B., Sinha, A., Matin, A., and Kulkarni, M. (2010). Central corneal thickness and its association with ocular and general parameters in Indians: the Central India Eye and Medical Study. *Ophthalmology* 117, 705-710.

Nowak, K. (2009). Die Inspektion des Augenhintergrundes Teil 8: Besonderheiten bei Myopie und extrem hoher Myopie. *DOZ* 11, 62-69.

Ohno-Matsui, K. (2014). Proposed classification of posterior staphylomas based on analyses of eye shape by three-dimensional magnetic resonance imaging and wide-field fundus imaging. *Ophthalmology* 121, 1798-1809.

Ohno-Matsui, K., Jonas, J.B., and Spaide, R.F. (2016). Macular Bruch Membrane Holes in Choroidal Neovascularization-Related Myopic Macular Atrophy by Swept-Source Optical Coherence Tomography. *American journal of ophthalmology* 162, 133-139.e131.

Pan, C.W., Dirani, M., Cheng, C.Y., Wong, T.Y., and Saw, S.M. (2015). The age-specific prevalence of myopia in Asia: a meta-analysis. *Optometry and vision science : official publication of the American Academy of Optometry* 92, 258-266.

Ren, R., Wang, N., Li, B., Li, L., Gao, F., Xu, X., and Jonas, J.B. (2009). Lamina cribrosa and peripapillary sclera histomorphometry in normal and advanced glaucomatous Chinese eyes with various axial length. *Investigative ophthalmology & visual science* 50, 2175-2184.

Shao, L., Xu, L., Wei, W.B., Chen, C.X., Du, K.F., Li, X.P., Yang, M., Wang, Y.X., You, Q.S., and Jonas, J.B. (2014). Visual acuity and subfoveal choroidal thickness: the Beijing Eye Study. *American journal of ophthalmology* 158, 702-709.e701.

Varma, R., Torres, M., McKean-Cowdin, R., Rong, F., Hsu, C., and Jiang, X. (2016). Prevalence of Refractive Error in Adult Chinese Americans: The Chinese American Eye Study. *American journal of ophthalmology*.

Wang, X., Beotra, M.R., Tun, T.A., Baskaran, M., Perera, S., Aung, T., Strouthidis, N.G., Milea, D., and Girard, M.J. (2016a). In Vivo 3-Dimensional Strain Mapping

Confirms Large Optic Nerve Head Deformations Following Horizontal Eye Movements. *Investigative ophthalmology & visual science* 57, 5825-5833.

Wang, X., Fisher, L.K., Milea, D., Jonas, J.B., and Girard, M.J. (2017). Predictions of Optic Nerve Traction Forces and Peripapillary Tissue Stresses Following Horizontal Eye Movements. *Investigative ophthalmology & visual science* 58, 2044-2053.

Wang, X., Rumpel, H., Lim, W.E., Baskaran, M., Perera, S.A., Nongpiur, M.E., Aung, T., Milea, D., and Girard, M.J. (2016b). Finite Element Analysis Predicts Large Optic Nerve Head Strains During Horizontal Eye Movements. *Investigative ophthalmology & visual science* 57, 2452-2462.

Wolfs, R.C., Klaver, C.C., Vingerling, J.R., Grobbee, D.E., Hofman, A., and de Jong, P.T. (1997). Distribution of central corneal thickness and its association with intraocular pressure: The Rotterdam Study. *American journal of ophthalmology* 123, 767-772.

Wu, L., Sun, X., Zhou, X., and Weng, C. (2011). Causes and 3-year-incidence of blindness in Jing-An District, Shanghai, China 2001-2009. *BMC ophthalmology* 11, 10.

Wu, X., Gao, G., Jin, J., Hua, W., Tao, L., Xu, S., and Tao, F. (2016). Housing type and myopia: the mediating role of parental myopia. *BMC ophthalmology* 16, 151.

Xie, M., Li, Y., Wu, J., and Wu, J. (2016). Genetic variants in MiR-29a associated with high myopia. *Ophthalmic genetics* 37, 456-458.

Xu, L., Wang, Y., Li, J., and Jonas, J.B. (2008). Single intraocular pressure measurement for glaucoma detection: Beijing Eye Study. *Acta ophthalmologica* 86, 229.

Xu, L., Wang, Y., Wang, S., Wang, Y., and Jonas, J.B. (2007). High myopia and glaucoma susceptibility the Beijing Eye Study. *Ophthalmology* 114, 216-220.

Zhou, J., Ma, Y., Ma, J., Zou, Z., Meng, X., Tao, F., Luo, C., Jing, J., Pan, D., Luo, J., *et al.* (2016). [Prevalence of myopia and influencing factors among primary and middle school students in 6 provinces of China]. *Zhonghua liu xing bing xue za zhi = Zhonghua liuxingbingxue zazhi* 37, 29-34.

## 7 ABBILDUNGS-ANHANG

Abbildung 1: Fundusfotografie eines hochmyopen Auges mit typischem Fundus Myopicus .....	S. 7
Abbildung 2: Fundusfotografie eines hochmyopen Auges mit zentralen Lacksprüngen .....	S. 8
Abbildung 3: Fundusfotografie eines hochmyopen Auges mit weitem makulärem Staphylom (Curtin's Type 1) .....	S. 9
Abbildung 4: Fundusfotografie eines hochmyopen Auges mit zentral aktiver myopen choroidalen Neovaskularisation .....	S. 10
Abbildung 5: Fundusfotografie eines hochmyopen Auges mit Fuchs'schem Fleck im zentralen makulären Bereich .....	S. 10
Abbildung 6: Fundusfotografie eines hochmyopen Auges mit multiplen, scharf abgrenzbaren chorioretinalen Atrophien zentral und peripher der Gefäßbögen ....	S. 11
Abbildung 7: Fundusfotografie eines hochmyopen Auges mit schrägem Sehnerveneintritt .....	S. 12
Abbildung 8: Fundusfotografie eines hochmyopen Auges mit parapapillärer Zone Delta und parapapillärer Zone Gamma .....	S. 17
Abbildung 9: Fundusfotografie einer glaukomatös veränderten Papille eines hochmyopen Auges mit parapapillärer Zone Delta und Zone Gamma .....	S. 18
Abbildung 10: Fundusfotografie eines hochmyopen Auges mit einer nicht-glaukomatösen Papille trotz parapapillärer Atrophie .....	S. 18
Abbildung 11: Winkel Kappa und Abstand zwischen dem oberen und unteren arteriellen Gefäßbogen eines hochmyopen Fundus (VDA) .....	S. 19
Abbildung 12: Verteilung des horizontalen Durchmesser der Zonen Delta und Gamma abhängig von der Anzahl der chorioretinalen Atrophien .....	S. 26
Abbildung 13: Verteilung des intraokulären Drucks unterteilt in Glaukom- vs. Kontrollgruppe und der axialen Bulbuslänge .....	S. 32
Abbildung 14: Zusammenhang zwischen Winkel Kappa und der axialen Bulbuslänge in der univariaten Analyse .....	S. 40
Abbildung 15: Streudiagramm, das den Zusammenhang zwischen dem Abstand der temporalen Gefäßbögen und der axialen Bulbuslänge zeigt .....	S. 42

## 8 TABELLARISCHER ANHANG

Tabelle 1: Zusammenhang zwischen dem horizontalen Durchmesser der Zone Delta und anderen Fundusparametern.....	S. 22
Tabelle 2: Zusammenhang zwischen dem horizontalen Durchmesser der Zone Gamma und anderen Fundusparametern.....	S. 24
Tabelle 3: Zusammenhang zwischen dem horizontalen Gesamtdurchmesser der Zonen Delta und Gamma und anderen Fundusparametern.....	S. 25
Tabelle 4: Prävalenz der Glaukomatösen Optikusatrophie in unterschiedlichen Bereichen der axialen Bulbuslänge.....	S. 27
Tabelle 5: Morphometrische Fundusparameter und allgemeine Parameter in der Glaukom- vs. Nicht-Glaukomgruppe.....	S. 28
Tabelle 6: Zusammenhang zwischen der Prävalenz der GON und okulären sowie allgemeinen Parametern.....	S. 31
Tabelle 7: Parameter der Bulbi mit einer axialen Länge $\leq 27.4$ mm, aufgeteilt in die Glaukom-Gruppe und die Kontrollgruppe.....	S. 33
Tabelle 8: Parameter der Bulbi mit einer axialen Länge $>27.4$ mm, aufgeteilt in die Glaukom-Gruppe und die Kontrollgruppe.....	S. 35
Tabelle 9: Korrelationen der Prävalenz der GON in der multivariaten Analyse bei Augen mit einer axialen Bulbuslänge $>27.4$ mm.....	S. 37
Tabelle 10: Zusammenhang zwischen dem Winkel Kappa und anderen morphometrischen Fundusparametern.....	S. 41
Tabelle 11: Zusammenhang zwischen der VDA und anderen morphometrischen Fundusparametern .....	S. 43

## 9 LEBENS LAUF

### PERSONALIEN

Name und Vorname: Weber, Pascal  
Geburtsdatum: 24.03.1992  
Geburtsort: Heilbronn  
Familienstand: ledig  
Vater: Weber, Andreas  
Mutter: Weber, Ute

### SCHULISCHER WERDEGANG

1998 bis 2000 Albrecht-Dürer-Grundschule Heilbronn-Neckargartach  
2000 bis 2002 Kurt-von-Marval-Grundschule Nordheim  
2002 bis Juni 2010 Robert-Mayer-Gymnasium Heilbronn  
Juni 2010 Allgemeine Hochschulreife

### UNIVERSITÄRER WERDEGANG

September 2010 Vorpraktikum bei der dsb AG Neckarsulm  
Oktober 2010 bis Februar 2011 Duales Studium Angewandte Informatik an der Dualen Hochschule Mosbach und der dsb AG Neckarsulm  
Oktober 2011 bis November 2017 Humanmedizinstudium an der Ruprecht-Karls-Universität Heidelberg, Medizinische Fakultät Mannheim  
November 2017 Dritter Abschnitt der ärztlichen Prüfung, Approbation

## BERUFLICHER WERDEGANG

Oktober 2014 bis Dezember 2014	Nachwache im Schlaflabor des Zentralinstituts für Seelische Gesundheit Mannheim
Februar 2015 bis August 2016	Hilfswissenschaftler am Zentralinstitut für Seelische Gesundheit Mannheim (Mitwirkung an der Studie „Seelische Faktoren bei der Entstehung der koronaren Herzkrankheit“)
Seit Januar 2018	Assistenzarzt für Augenheilkunde am Klinikum der Stadt Ludwigshafen am Rhein Gemeinnützige GmbH

## 10 DANKSAGUNG

An dieser Stelle möchte ich mich herzlich bei allen Menschen bedanken, die diese Arbeit durch ihre Unterstützung erst möglich gemacht haben.

Besonderer Dank gilt Herrn Prof. Dr. J. Jonas für die Überlassung des interessanten Themas, seiner jederzeitigen Erreichbarkeit, seiner konstruktiven Kritik sowie Anregungen jeder Art und seinem entgegengebrachten Vertrauen. Sein Engagement während des Werdegangs der Arbeit war beispiellos.

Für die Überlassung der Fundusaufnahmen sowie aller anderen Datengrundlagen möchte ich mich in aller Form bei den Kollegen der High Myopia Clinic der Tokyo Medical and Dental University bedanken.

Dank gilt zudem auch meiner Familie, insbesondere meiner Freundin Maren Moser und meinen Eltern für die stete Motivation und Unterstützung.